PARTICULARITES

- SURCHARGE DE TRAVAIL AVEC PERSONNEL REDUIT

QUELQUES CHIFFRES

- 1/3 secours amenés par le service des pistes
- 1 accident sur 10 = collision
- Ski = 68% pratiquants
- Snowboard = 20.5% pratiquants
- Miniskis = 2.5% pratiquants
- Autres = 9%

QUELQUES CHIFFRES / SPORT

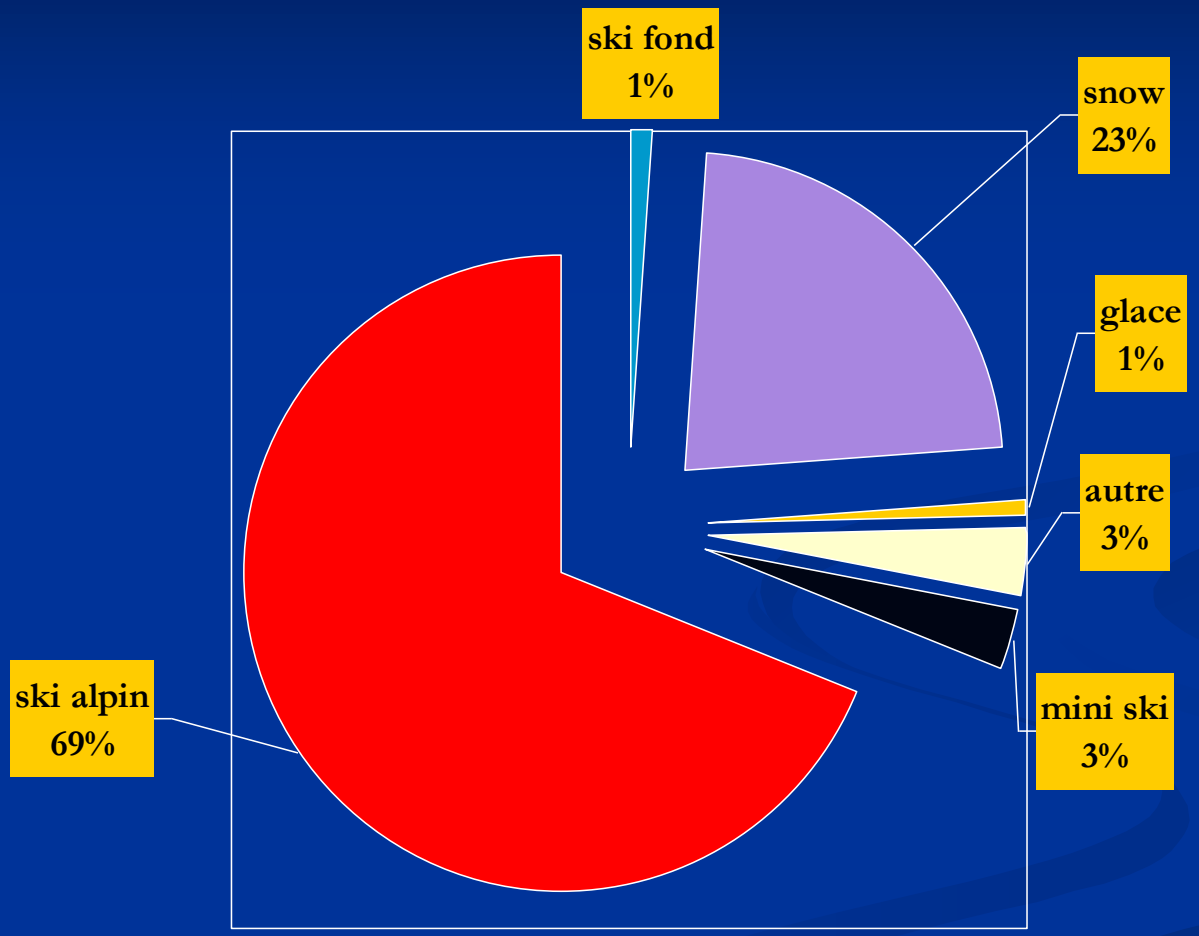

Médecins de Montagne

QUELQUES CHIFFRES / LOCALISATION

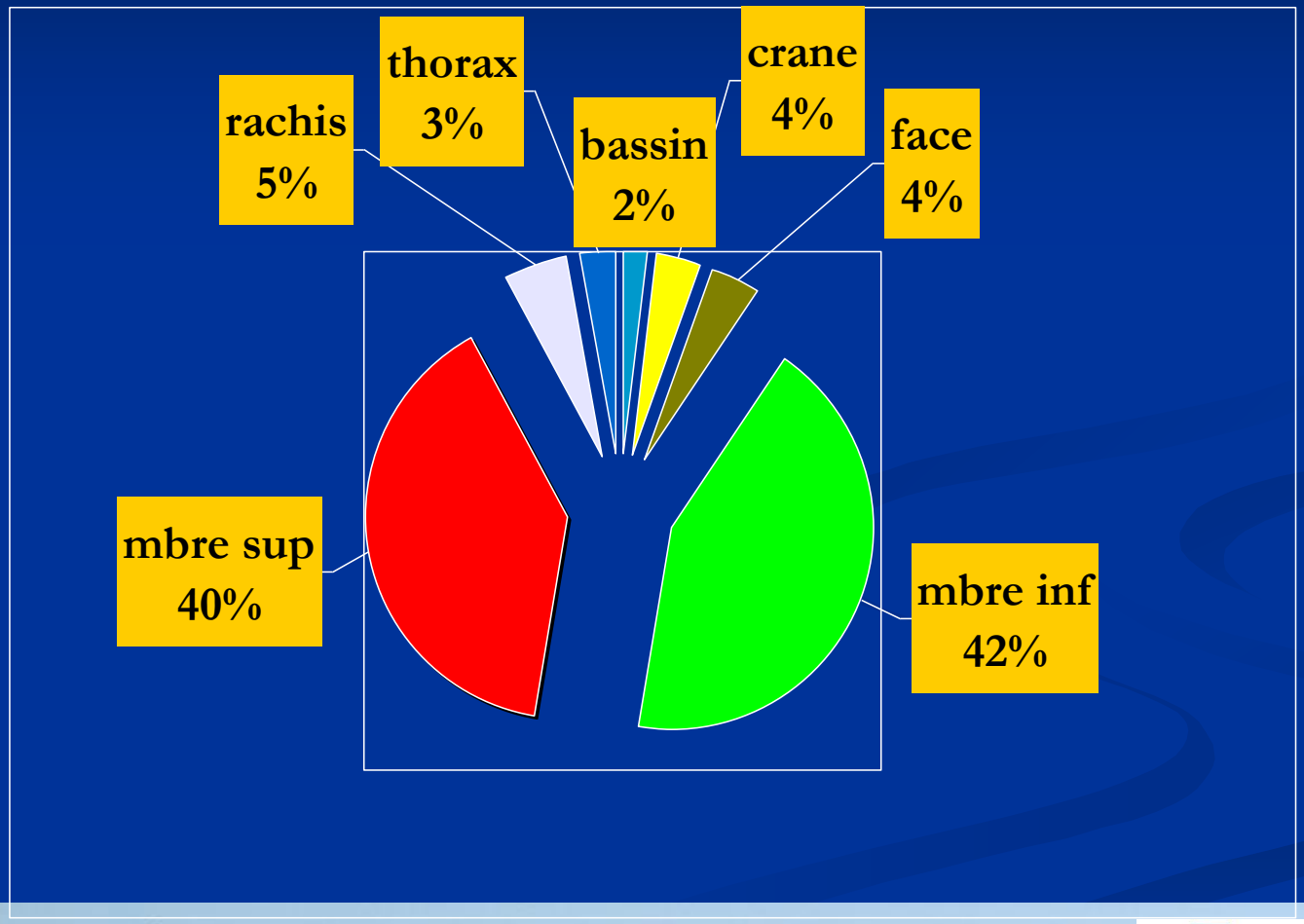

Médecins de Montagne

QUELQUES CHIFFRES / TYPE

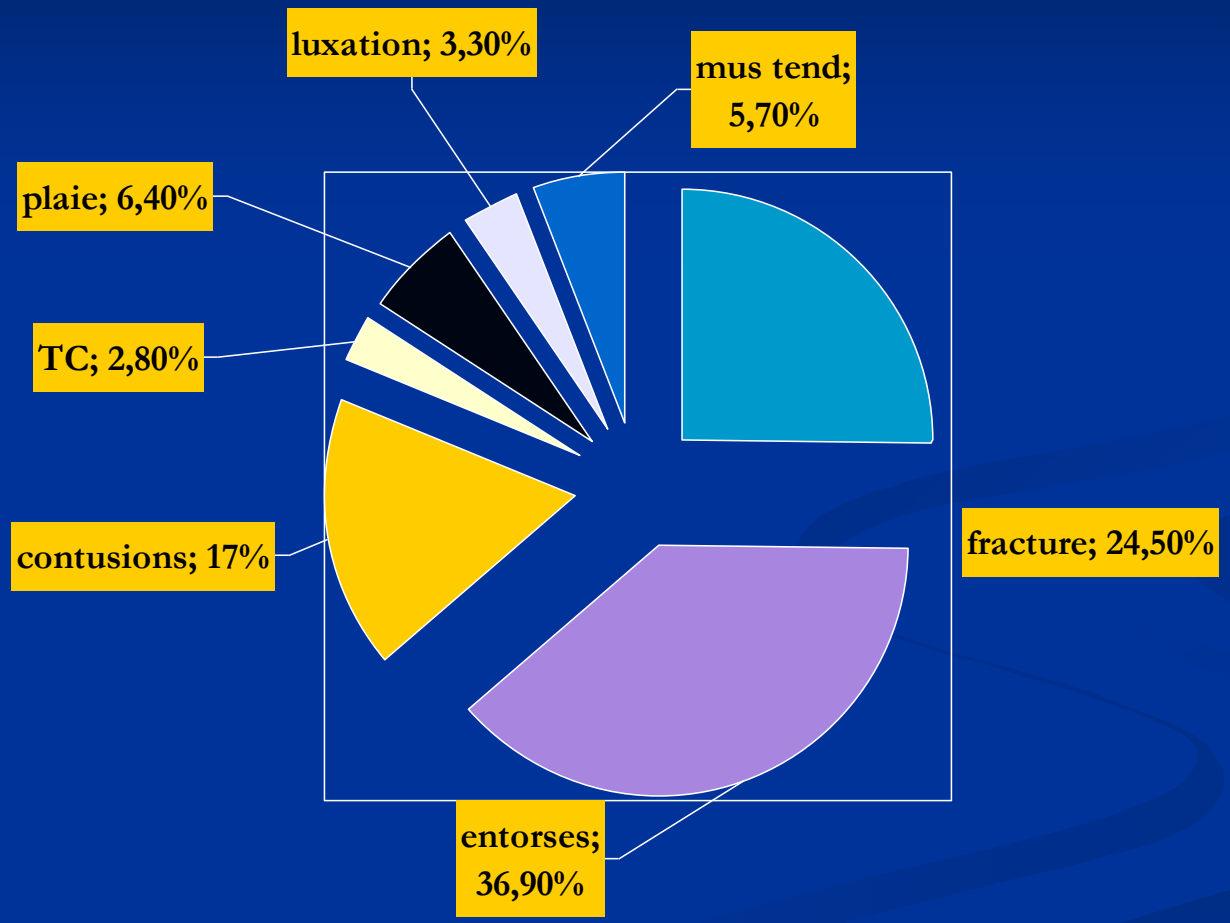

Médecins de Montagne

Entorses de la cheville

- 10% des consultations des urgences
- 1 accident pour 10000 personnes par jour. (6000 en France)
- 85% LCL
- 20 % des traumatismes sportifs
- 20% laisseront des séquelles

CRITERES D'OTTAWA

- Age > 18 ans < 55ans
- Impossibilité de faire 4 pas 2X2
- Douleur palpation os bord post fibula et tibia sur h de 6 cm à partir pointe
- Douleur palpation scaphoïde tarsien ou base 5° méta

radiographies conventionnelles

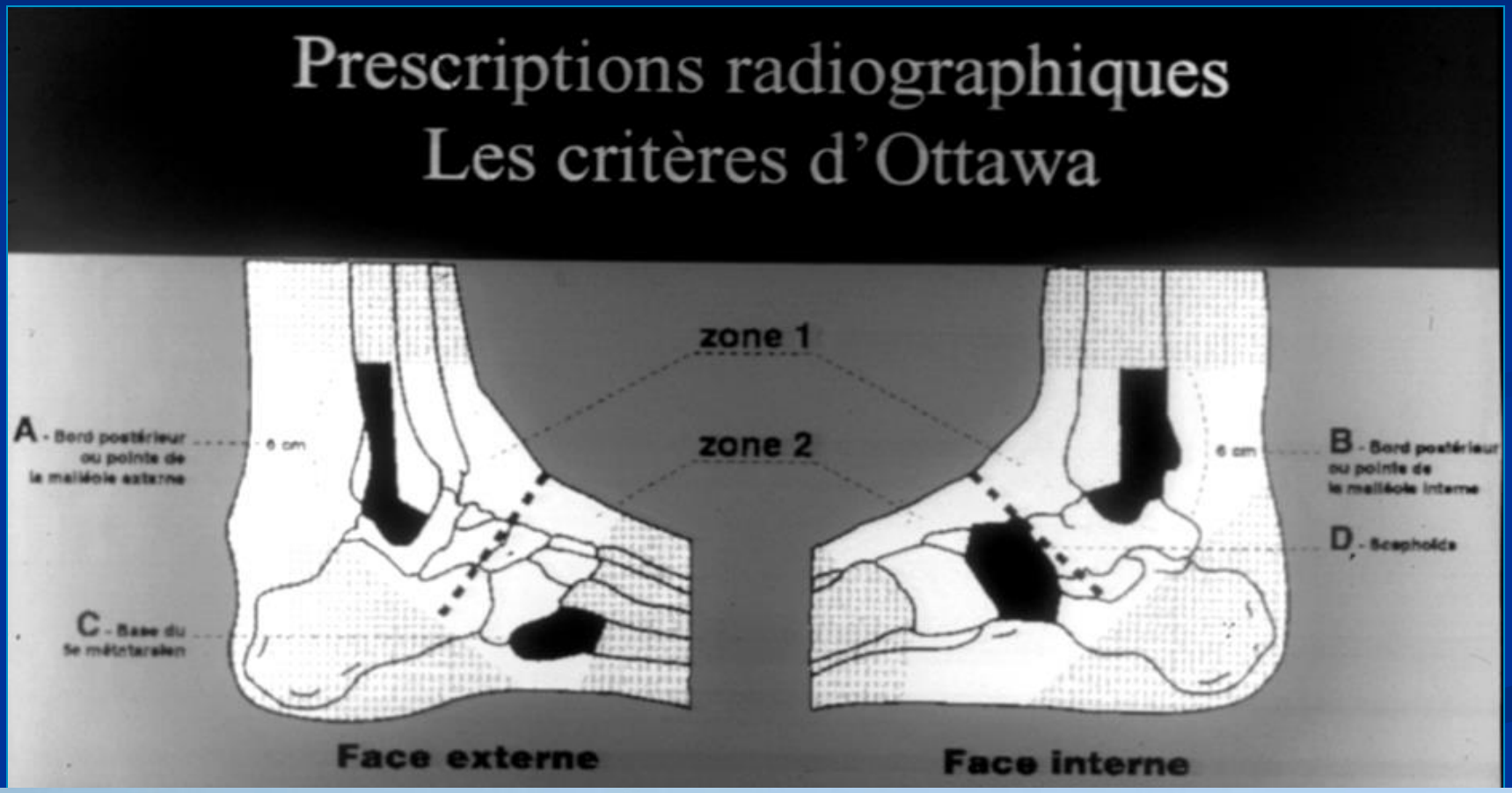

LA CHEVILLE DOULOUREUSE

- ACTUALISATION 2004 DE LA CONFERENCE DE CONSENSUS DE L'ENTORSE DE CHEVILLE AU SERVICE D'URGENCE
- 5ème CONFERENCE DE CONSENSUS ROANNE LE 28 AVRIL 1995

CONSENSUS CHEVILLE

A-T-ON RECHERCHER LES CRITERES D'OTTAWA

- POUR LES ENTORSES MOYENNES OU GRAVES IL FAUT LES REVOIR DANS LES 5 JOURS
- INITIALEMENT IMPOSSIBLE DE DIFFERENCIER CLINIQUEMENT STADE MOYEN OU GRAVE

CONSENSUS CHEVILLE

- INCIDENCES RADIOLOGIQUES NECESSAIRES
- Si lésion de la cheville : radiographie de cheville profil + face en rotation interne de 20°
- Si lésion du pied : radiographie du pied en précisant le siège de la douleur.

CONSENSUS CHEVILLE

- le traitement repose sur le protocole RICE OU GREC:
- *Rest* : repos pour réduction de la prise en charge du membre inférieur et utilisation de cannes anglaises lors des déplacements.
- *Ice* : glaçage local le plus précoce possible puis 4 fois par jour tant qu'il existe des signes cliniques.
- *Compression* : locale par bandages élastiques ou attelles avec compartiments gonflables,
- *Elévation* : élévation du membre inférieur aussi longtemps que possible.

CONSENSUS CHEVILLE

- TRAITEMENT MEDICAMENTEUX
- Le Paracétamol seul ou en association présente le meilleur rapport bénéfice risque
- Les AINS locaux ont un effet antalgique supérieur au placebo et seraient aussi efficaces que les AINS généraux
- Le traitement préventif par HBPM reste le traitement de référence lorsqu'il existe une immobilisation

CONSENSUS CHEVILLE

- Le traitement fonctionnel est le traitement de référence des entorses de cheville modérées ou graves.
- Les orthèses stabilisatrices préfabriquées paraissent à l'heure actuelle le traitement le plus adapté de l'entorse de cheville y compris pour les entorses sévères.

CONSENSUS CHEVILLE

- La rééducation doit être aussi précoce que possible dès que la douleur l'autorise avec prévision de 10 à 20 séances

LA CHEVILLE

Lésions de la syndesmose tibio-fibulaire

- Rare, souvent le skieur professionnel
- Mécanisme:

  rotation externe ou abduction du talus dans la mortaise tibiale
- Lésion associée : LCM, malléole médiale voire bimalléolaire.
- TTT non consensuel

LA CHEVILLE

Normalement se définit en 3 stades

RX:

Diastasis tibio-fibulaire (il peut ne pas se voir !)
Fractures

Lésion des ligaments : LCM

- Rechercher des lésions associées
  - Osseuses, ligamentaires ou tendineuses
- Rechercher un diastasis tibio-talien
- Incarcération du LCM entre talus et malléole médiale

LA CHEVILLE

- Eliminer une fracture ou une lésion associée :
  - Malléole latérale (sur toutes les incidences)
  - Processus latéral du talus (Face, face rotation interne)
  - Fracture arrachement du tubercule du 5ème métatarsien (oblique externe du tarse)
  - Fracture du rostrum du calcanéus (Profil)
  - Avulsion du ligament talo-naviculaire dorsal (Profil)
  - Fracture du cuboïde
  - Lésion ostéochondrale de la trochlée du talus
  - Diastasis tibio-fibulaire

LA CHEVILLE

LA CHEVILLE

Processus latéral du talus (Face, face rotation interne)

LA CHEVILLE

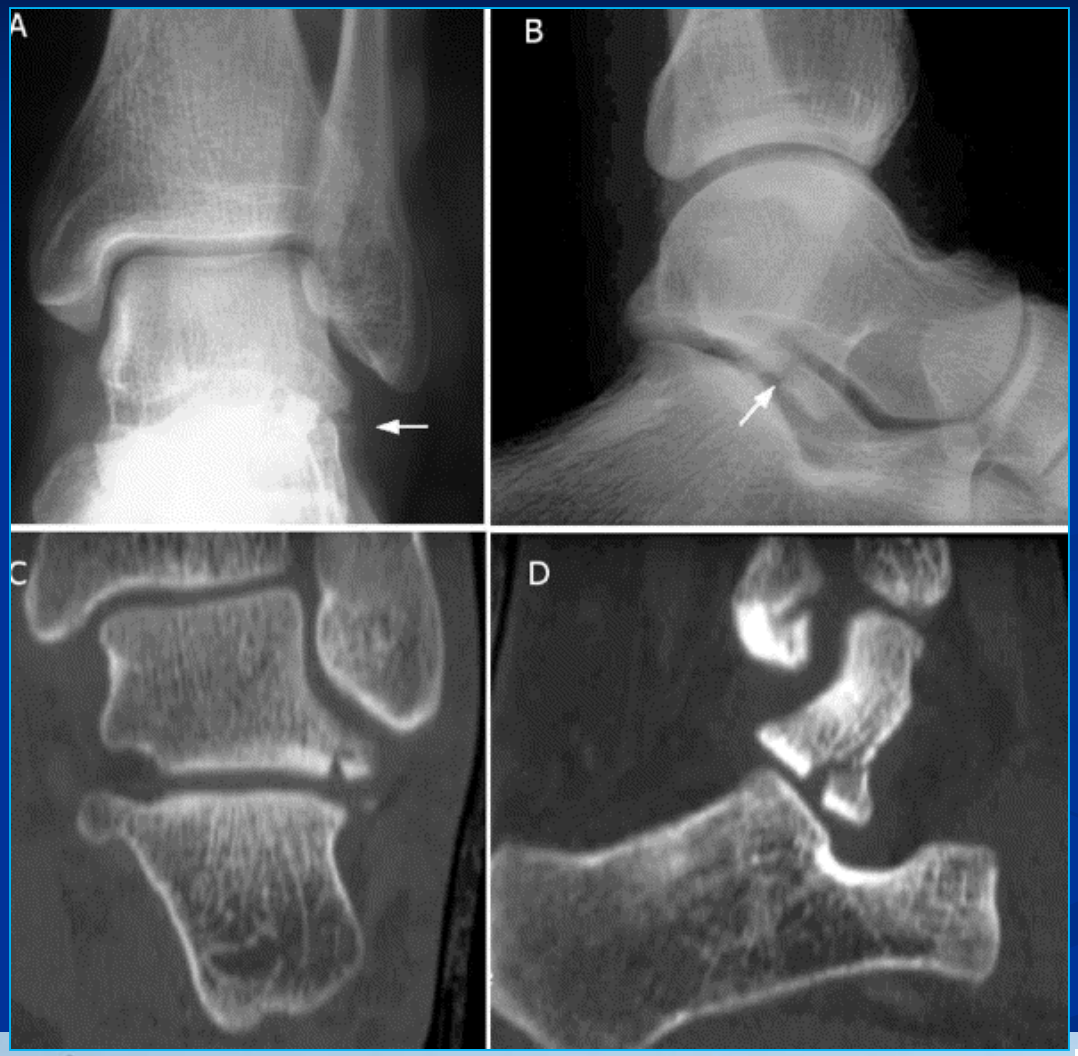

LA CHEVILLE

Fracture arrachement du tubercule du 5ème métatarsien (oblique externe du tarse)

LA CHEVILLE



LA CHEVILLE

- Fracture du rostrum du calcanéus (Profil)

LA CHEVILLE

LA CHEVILLE

- Avulsion du ligament talo-naviculaire dorsal (Profil)

Eliminer une lésion associée

- Diastasis tibio-fibulaire

TIBIO FIBULAR (Pettrone JBJS 1983)
Mensuration RN: A=>5mm, B=>10mm

LA CHEVILLE

- Lésion ostéochondrale du talus

LA CHEVILLE

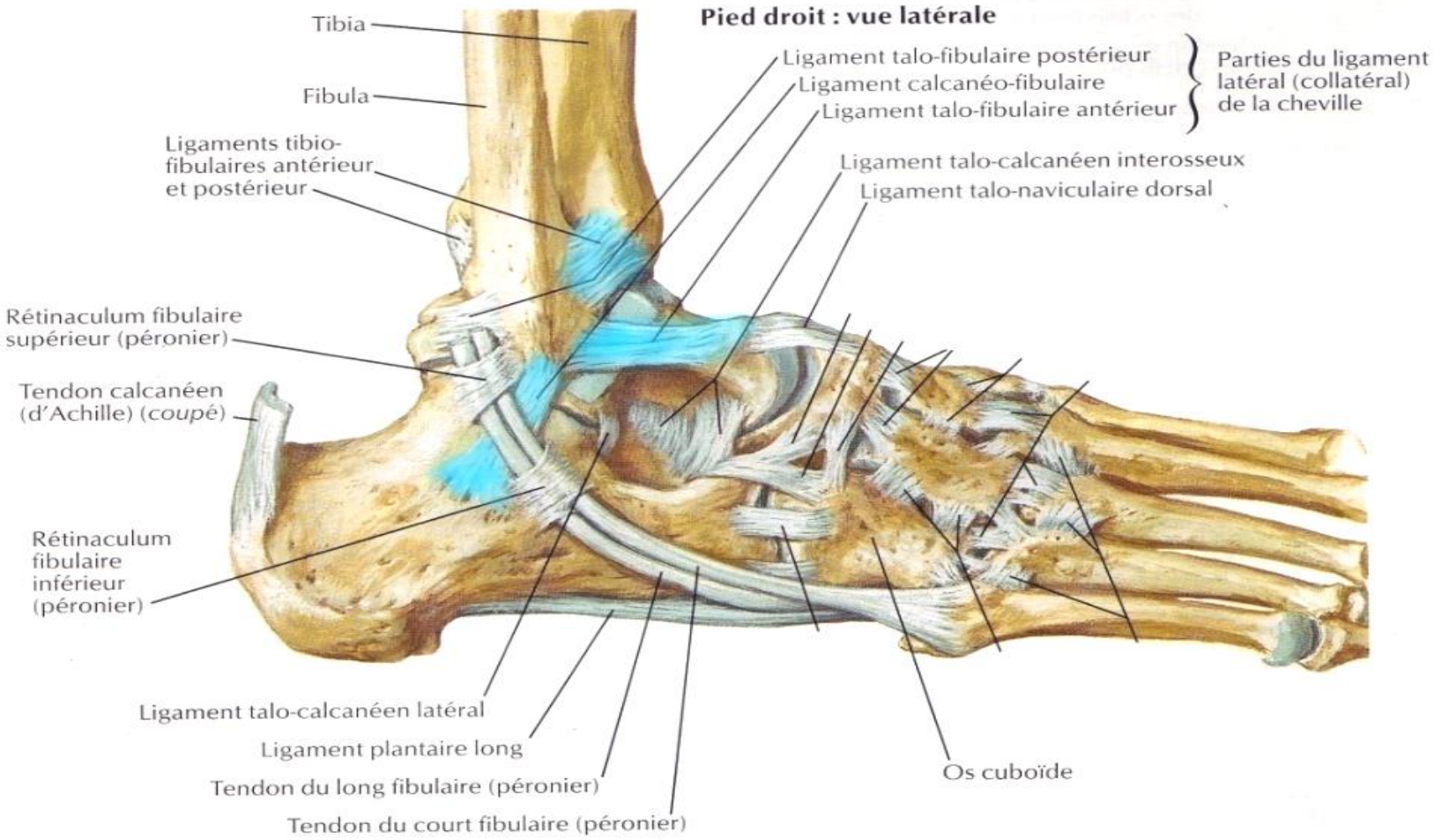
Pied droit : vue latérale
Tibia
Fibula
Ligaments tibio-fibulaires antérieur et postérieur
Rétinaculum fibulaire supérieur (péronier)
Tendon calcanéen (d'Achille) (*coupé*)
Rétinaculum fibulaire inférieur (péronier)
Ligament talo-calcanéen latéral
Ligament plantaire long
Tendon du long fibulaire (péronier)
Tendon du court fibulaire (péronier)
Ligament talo-fibulaire postérieur
Ligament calcanéo-fibulaire
Ligament talo-fibulaire antérieur
Parties du ligament latéral (collatéral) de la cheville
Ligament talo-calcanéen interosseux
Ligament talo-naviculaire dorsal
Os cuboïde

LA CHEVILLE

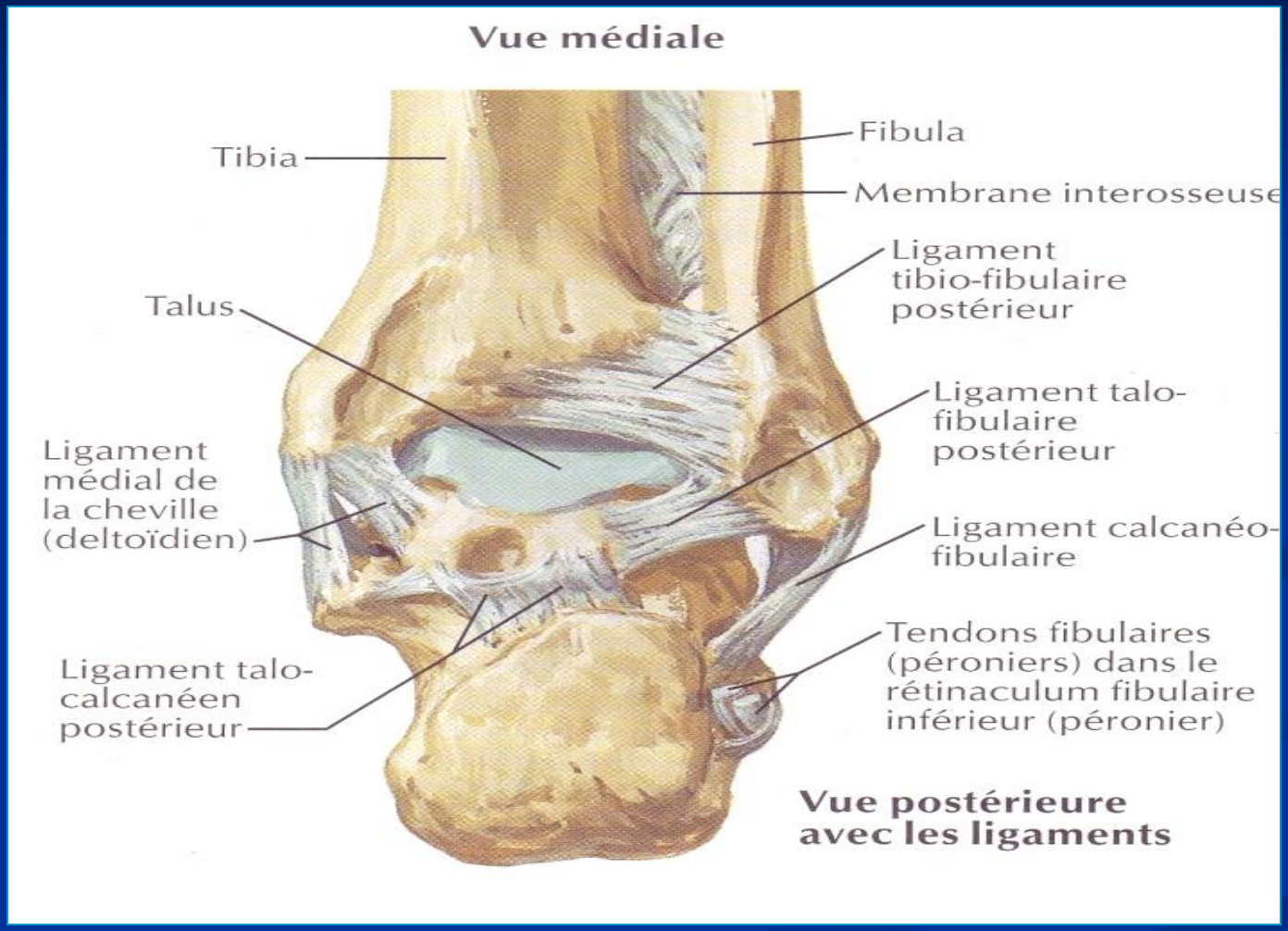
Vue médiale
Tibia
Fibula
Membrane interosseuse
Ligament tibio-fibulaire postérieur
Talus
Ligament talo-fibulaire postérieur
Ligament médial de la cheville (deltoïdien)
Ligament calcanéo-fibulaire
Tendons fibulaires (péroniers) dans le rétinaculum fibulaire inférieur (péronier)
Ligament talo-calcanéen postérieur
Vue postérieure avec les ligaments

LA CHEVILLE LCM

Médecins de Montagne

LA CHEVILLE LTFI

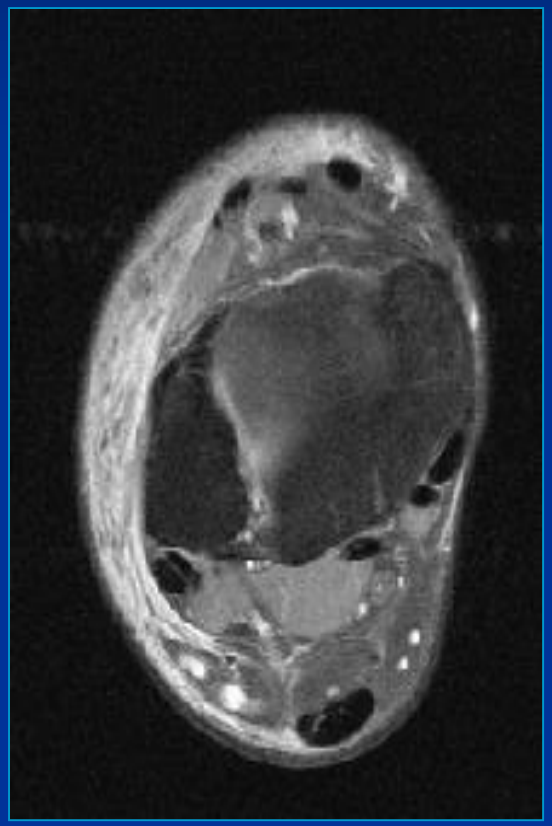

Médecins de Montagne

LA CHEVILLE SINUS TARSE

- **C ’est une entité purement clinique**:
  - Sensation d ’instabilité et d’insécurité de l ’arrière pied
  - Entorses à répétition / Mécanisme en inversion
  - Douleur sous et pré-malléolaires
  - RX normales le plus souvent non objectif, pas de laxité clinique ou radiologique
  - Secondaire à des lésions partielles de l’ ITC (TDM-IRM)

LA CHEVILLE
ALGODYSTROPHIE

Médecins de Montagne

Pathologie traumatique de l 'aponévrose plantaire

- Sportifs jeunes : impulsions et réceptions brutales
- IRM +++ ; comparatif sag et ax
- 3 types de pathologies :
  - Rupture
  - Enthésopathies
  - Myoaponévrosite

Enthésopathie plantaire

LA CHEVILLE CARREFOUR POSTERIEUR

- Os trigone (1,4 % pop)
- Néo-articulation calcanéenne
- Anomalie osseuse : inflammation du spongieux, fracture, fragmentation, pseudarthrose
- Anomalie partie molle : synovite tibio-talienne, talo-calcanéenne et ténosynovite long fléchisseur hallux

Conflit postérieur

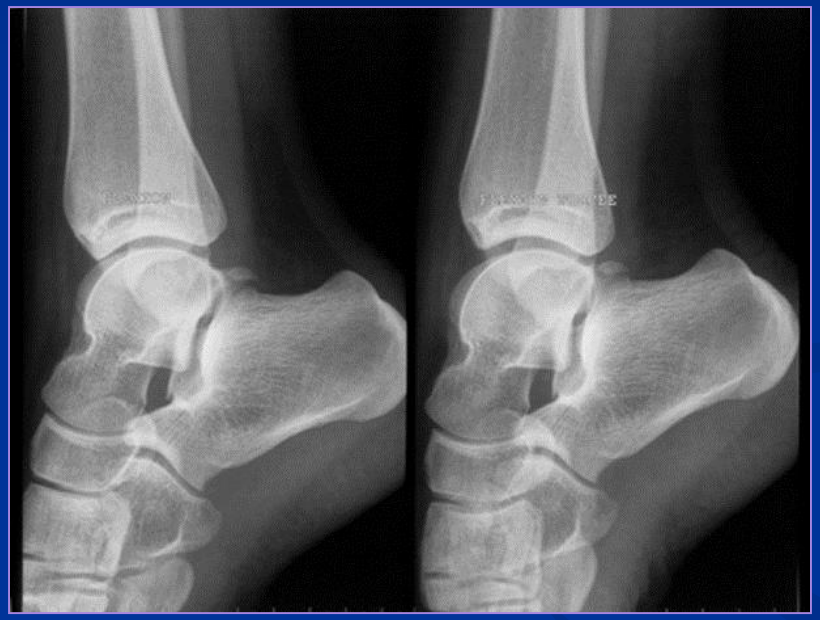

Médecins de Montagne

LA CHEVILLE TIBIAL POSTERIEUR

- Tendon puissant, stabilisateur de l'arrière pied.

- Rupture aiguë : rare
  - Rx: parfois le TP arrache sa zone d 'insertion naviculaire: avulsion du pôle médial
  - IRM: perte de visibilité du tendon, noyé dans une infiltration oedémato-hématique.

- *Rupture progressive*: femme de+ de 50 ans avec surcharge pondérale et pied en valgus

LA CHEVILLE : TIBIAL POSTERIEUR RUPTURE

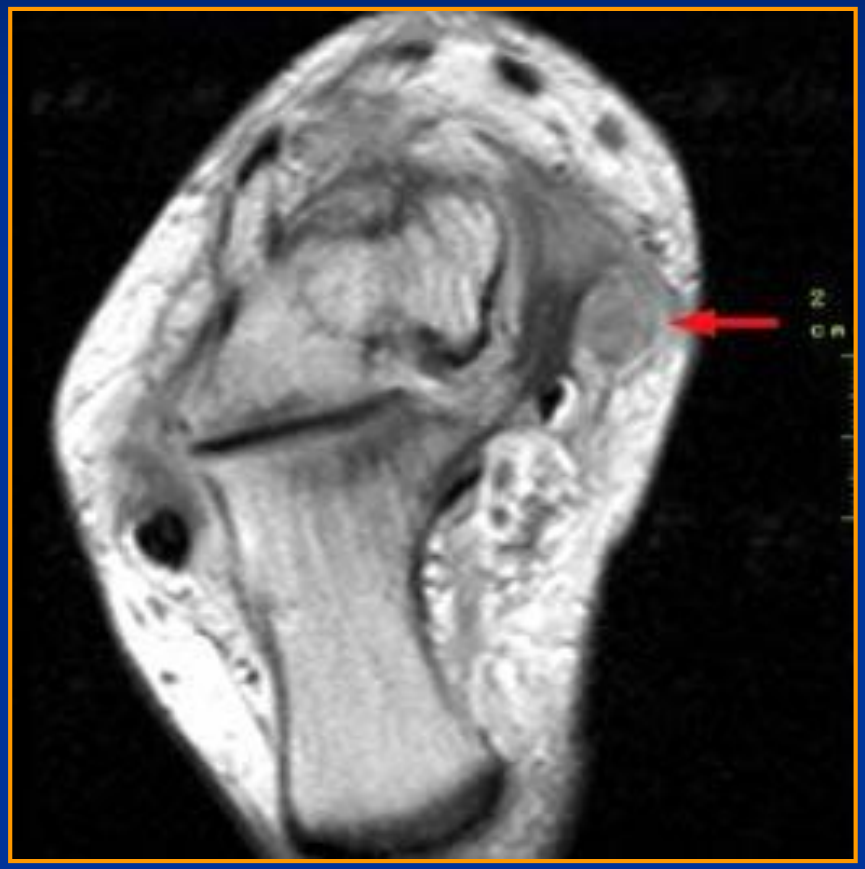

Médecins de Montagne

LA CHEVILLE TENDONS FIBULAIRES

- Rupture : très rare << T.Post.
- (Sub)luxations antérieures: fréquentes
  - Luxations traumatiques récentes (RX + Echo)
  - Luxations récidivantes
- Lésions intra-tendineuse: Sd Fissuraire

LA CHEVILLE SYNDROME FISSURAIRE

- Fissuration longitudinale
- Svt associé avec laxité cheville *(surmenage ?)*
- Echo et TDM peu fiable
- Interet IRM ++ : anomalie morphologique
  - Stade 1: aplati, laminé entre long fibulaire et malléole
  - Stade 2: amincissement central
  - Stade 3: fissuration « séparé » en 2 sur long < 2 cm
  - Stade 4: fissuration « séparé » en 2 sur long >2 cm

LA CHEVILLE : LUXATIONS FIBULAS

- Dl malléolaire externe, avec parfois un claquement ou un ressaut.

  - œdème + douleur rétro-malléolaire +++

  - pas de douleur sur le faisceau antérieur du LLE +++

  - Parfois palpation des tendons luxés sur la malléole externe.

  - Ou alors mise en évidence de la luxation en demandant une éversion forcée

LA CHEVILLE : LUXATIONS FIBULAS

- DIAGNOSTIC DIFFERENTIEL
- En urgence:

  - Entorse du LLE.

  - la fracture du tubercule externe de l'astragale +++

  - Fracture de la malléole externe.

  - Fracture de la base du V° métatarsien.

LA CHEVILLE : LUXATIONS FIBULAS

- RX de principe: parfois un petit arrachement osseux (coup d'ongle)
- Éventuellement échographie (dynamique)
- Ou IRM.

LA CHEVILLE : LUXATIONS FIBULAS

- Savoir faire le Dg +++
- Y penser !!!!!
- Devant tout traumatisme de la cheville,
- Ou toute instabilité de la cheville.
- Et traitement essentiellement chirurgical.

LA CHEVILLE TENDON D'ACHILLE

- Diagnostic facile (Claquement), mais souvent non fait (30% !!!) car:
- Œdème de la cheville (masque l'encoche)
- Conservation de la flexion plantaire (JP, FCO et FPGO)
- Marche possible.
- « Pseudo-entorse » de cheville.

LA CHEVILLE : TENDON D'ACHILLE RUPTURE

- 2 signes importants +++ :

  - Signe de Brunet: Chute du pied à 90°, en décubitus ventral.

Médecins de Montagne

LA CHEVILLE : TENDON D'ACHILLE RUPTURE

- Signe de Thompson: Absence de réponse à la pression du mollet, en DV.

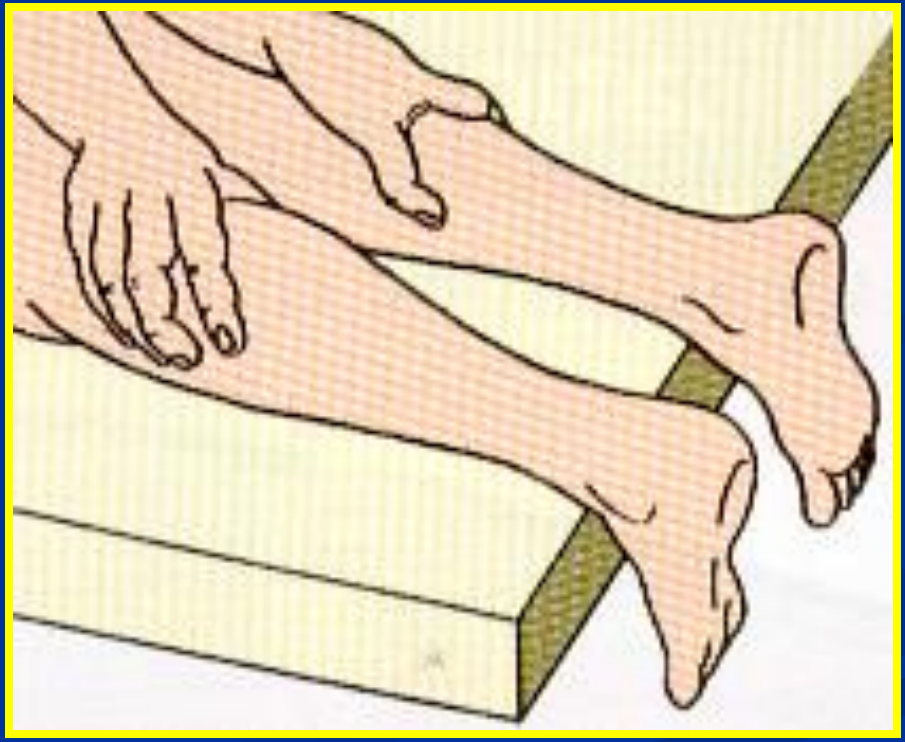

Médecins de Montagne

LA CHEVILLE : TENDON D'ACHILLE RUPTURE

- Diagnostic facile (Claquement), mais souvent non fait (30% !!!) car:
- Œdème de la cheville (masque l'encoche)
- Conservation de la flexion plantaire (JP, FCO et FPGO)
- Marche possible.
- « Pseudo-entorse » de cheville

LA CHEVILLE : TENDON D'ACHILLE RUPTURE

- AUCUN EXAMEN PARACLINIQUE
- Et surtout pas d'écho

(=> Rupture partielle !!!!!!!)

Médecins de Montagne

LA CHEVILLE : TENDON D'ACHILLE RUPTURE

- 1) ORTHOPEDIQUE
- 2) CHIRURGICAL : CLASSIQUE OU PERCUTANE
- 3) FONCTIONNEL

Médecins de Montagne

CAS CLINIQUE PARTICULIER

- Sexe indéterminé
- Douleur aux pieds
- Survenant uniquement en skiant
- Débutant
- Problème de latéralisation

Cas clinique particulier



Médecins de Montagne

LES LESIONS MUSCULAIRES

- Les principaux muscles concernés sont le quadriceps (devant de la cuisse) + les ischio-jambiers (en arrière de la cuisse) + adducteurs (en dedans de la cuisse) + jumeau interne (gastrocnémien médial) au niveau du mollet. A eux quatre, ils représentent 90% des accidents musculaires

LES LESIONS MUSCULAIRES

- La plus simple (mais aussi la plus simpliste) reste la classification en 3 stades :

L'ÉLONGATION, accident le + bénin = l'étirement ou à la déchirure de quelques fibres micro aponévrotiques et musculaires sans saignement. grade non visible à l'écho.

- La **DÉCHIRURE** (ou "**CLAQUAGE**") est l'accident type avec douleur ++ et sensation claquement dans le muscle = rupture d'un certain nbre de fibres musculaires et aponévro avec un saignement et lésion visible à l'écho. Il peut exister dans ce grade un hématome dans le muscle.

- La **RUPTURE** partielle ou complète = rupture visible d'une partie ou de tout le muscle (contraction =une boule à son niveau).

TENNIS LEG

- N’intéresse pas le muscle à proprement parler.
- Se passe au niveau du triceps sural = 3 chefs le soléaire + jumeau interne (gastrocnémien médial) + jumeau externe (gastrocnémien latéral)
- La lésion exacte est une désinsertion du jumeau sur la lame aponévrotique commune avec le soléaire
- le jumeau interne est collé en bas sur le soléaire et lors de l'accident, il se décolle et glisse un peu vers le haut. Il se produit en général un hématome dans cet espace de décollement entraînant la douleur et la boiterie.

TENNIS LEG ECHOGRAPHIE

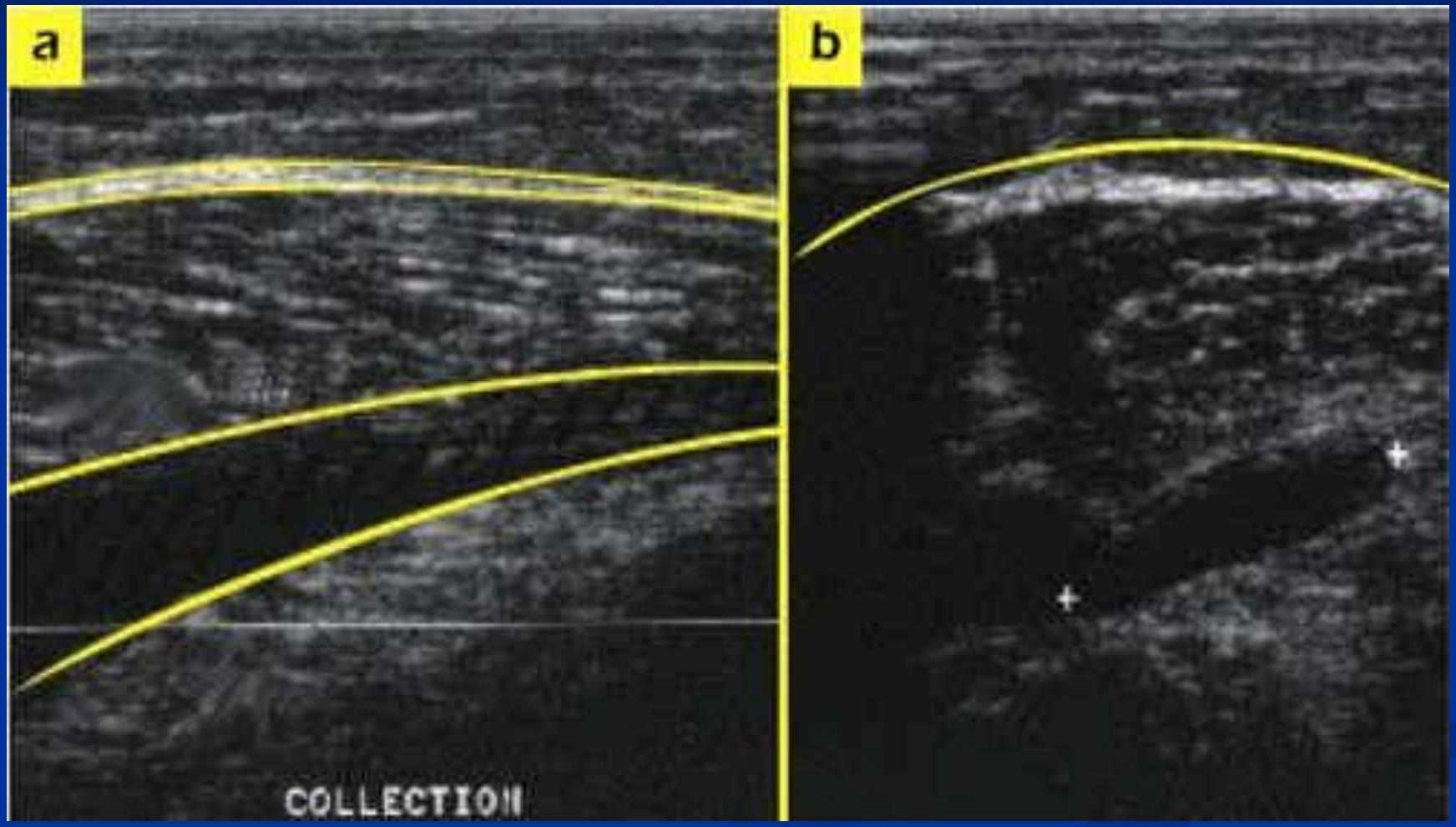

HBPM

- Fait après consensus entre mdm en accord avec les das
- Vote de type delphy
- Importance des facteurs de risque
- HBPM et France

Traumatismes du membre inférieur

(après puberté)

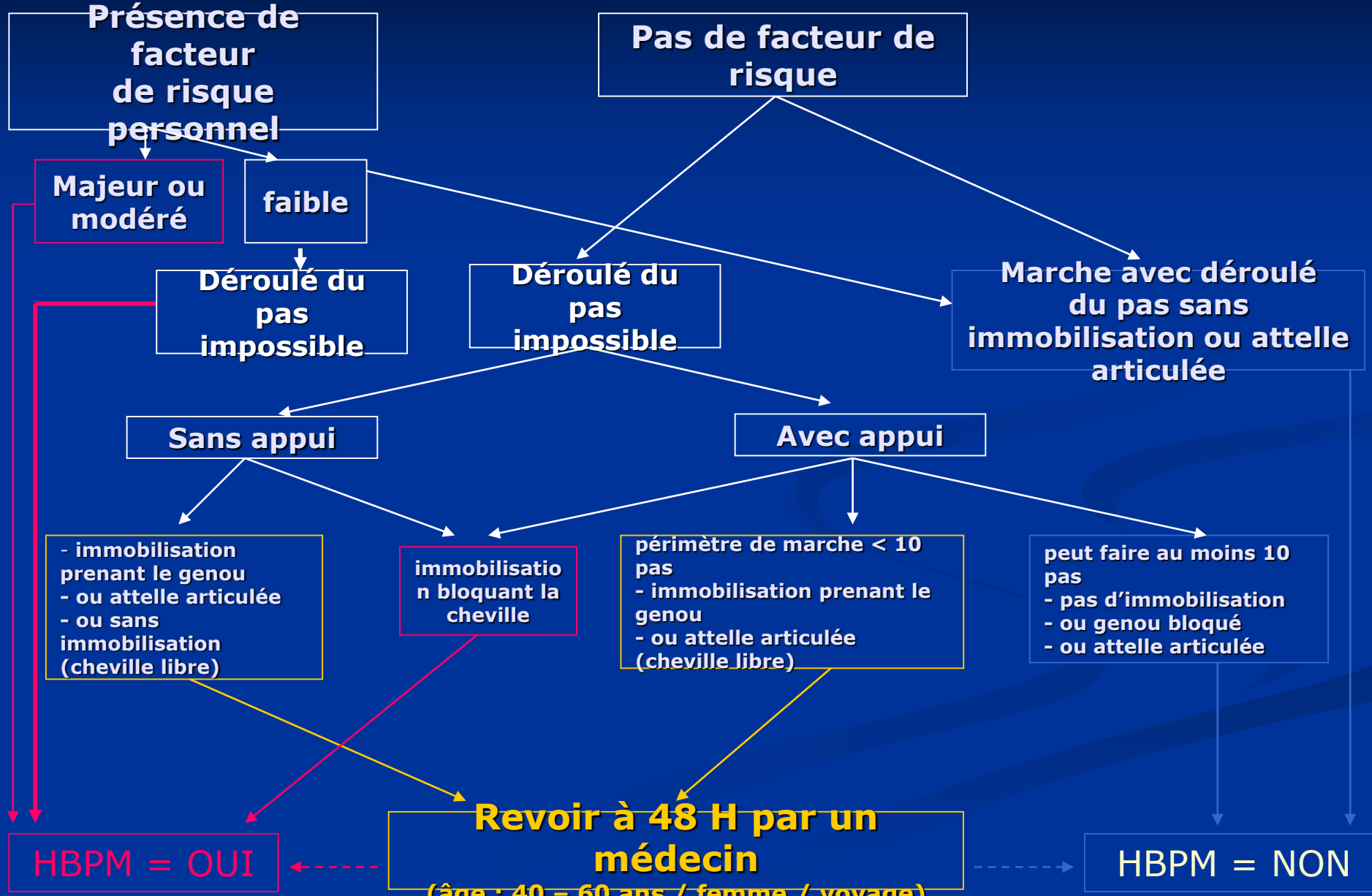

Médecins de Montagne

LE GENOU DOULOUREUX

Les règles d'Ottawa

Des radiographies ne sont requises chez des sujets victimes d'un traumatisme du genou que s'ils présentent un des critères suivants:

- 1. âge d'au moins 55 ans,
- 2. une douleur isolée de la rotule (sans douleur osseuse du genou autre que celle-ci),
- 3. une douleur de la tête du péroné,
- 4. une incapacité de flexion à 90°,
- 5. une incapacité de mise en charge et immédiatement et dans le service d'urgence, sur 4 pas (incapacité de mise en charge deux fois sur chaque jambe, avec ou sans boiterie).

LE GENOU

- Interrogatoire ancien récent
- Testing ++
- Différencier central et périphérique
- En urgence ménisques non !
- Luxation ATTENTION

GENOU DOULOUREUX

Rx anormales

- Fracture
- Luxation

Rx normales

- ligament
- ménisque
- rotule

RADIOGRAPHIE NORMALE

Médecins de Montagne

EXAMEN CLINIQUE

- Etat cutané : recherche ecchymose ant ou post
- Sensibilité (SPE) , pouls distaux
- morphotype
- Mobilité active puis passive et comparative (0/0/140)
- Choc rotulien

TESTING LIGAMENTAIRE
ligaments périphériques

- Laxité frontale en extension
  → Lésion du pivot central (LCP) +++
- Laxité frontale à 20° de flexion
  - en varus forcé → LLE
  - en valgus forcé → LLI
  comparatif
- Douleur

Plan interne

- LLI
  - 2 faisceaux
- PAPI
  - Contrôle le valgus proche de l'extension
  - 1/3 post LLI
  - 1/2 membraneux
  - Capsule post-int
  - CP MI

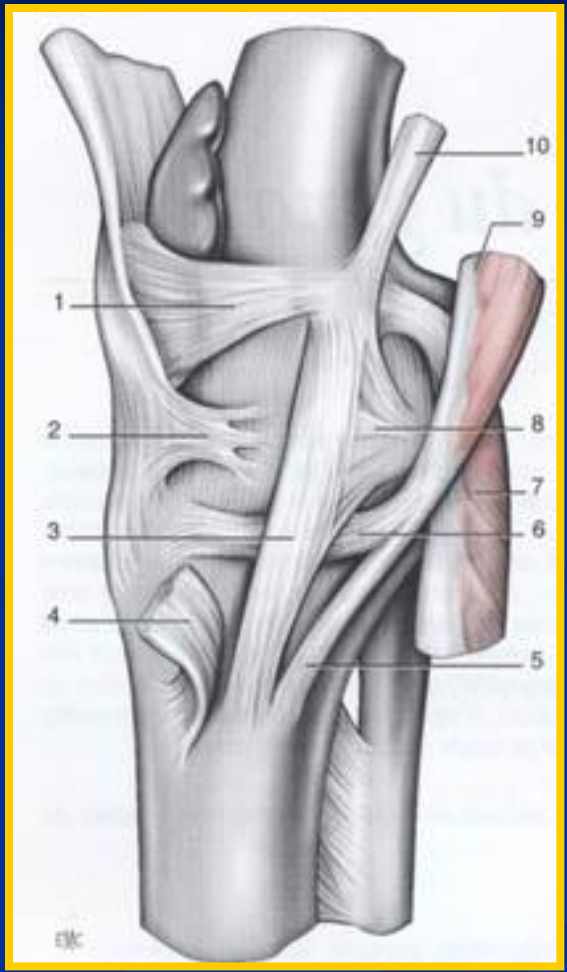

Médecins de Montagne

PLAN INTERNE

- **Classification**

- Entorse du Degré 1

.Douleur, oedème localisés

.Laxité = 0

.Irm: oedème périligamentaire avec ligament intact

Médecins de Montagne

PLAN INTERNE

- **Classification**

- Entorse du Degré 2

. Douleur localisée, H+

. Laxité modérée

. Irm: rupture partielle avec hypersignal du ligament

Médecins de Montagne

PLAN INTERNE

- **Classification**

- Entorse du Degré 3

. Douleur extrême, H++

. Baillement interne

. Irm: rupture complète

Médecins de Montagne

LE GENOU

- TTT PLAN INTERNE

PLAN INTERNE

- **Evolution et Complications**

- **Laxité interne chronique**
- **Raideur articulaire**
  . Ossification des parties molles
  . Palmer et Trillat
  . Algodystrophie
- **Hypermobilité du Ménisque Interne.**

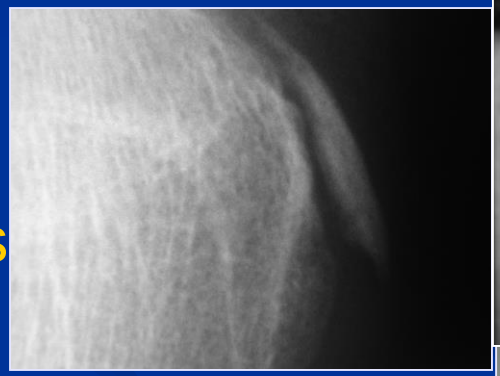

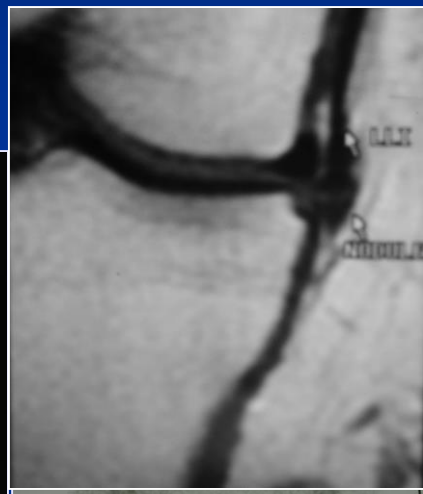

Médecins de Montagne

PLAN EXTERNE
rappel anatomique

- **Ligament Latéral Externe**
- **PAPE :** - poplité
  - complexe postéro-externe
  - ménisque externe
  - jumeau externe
  - biceps fémoral

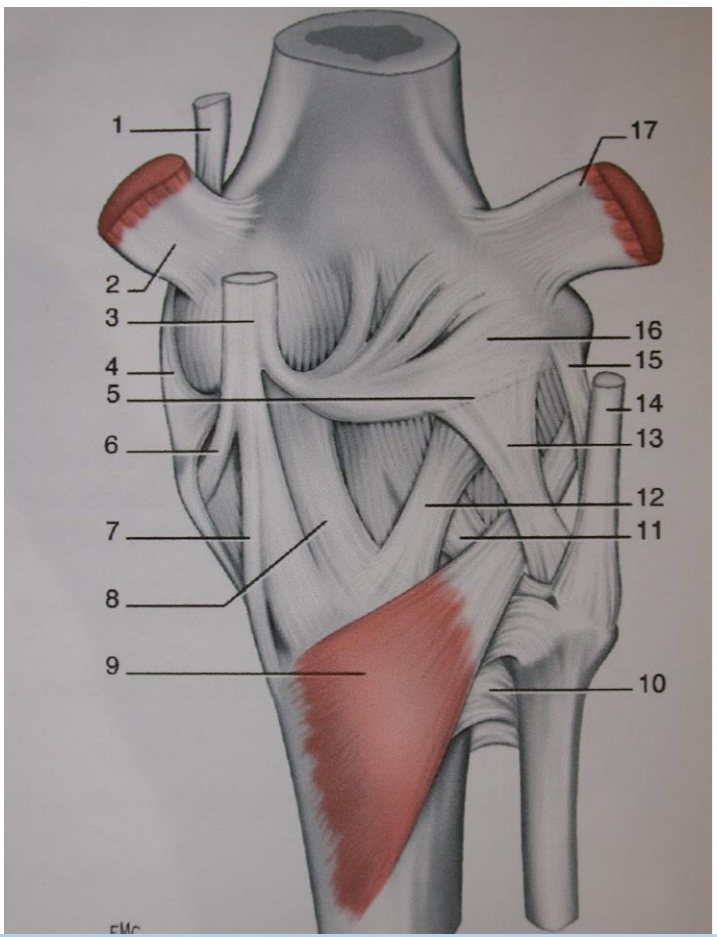

LESIONS LIGAMENTAIRES DU PLAN EXTERNE

- **Classification :**

Frontale, horizontale, mixte

1. **Isolées**
2. **Lésions postéro-externes et rupture du LCP**
3. **Lésions postéro-externes et rupture du LCA**

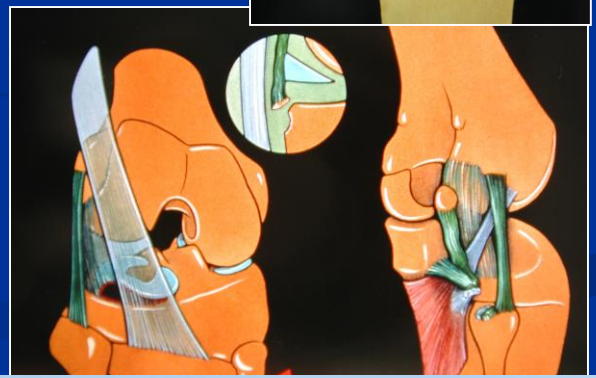

PLAN EXTERNE

- Diagnostic parfois incertain

- Clinique: plan frontal

Laxité externe asymétrique.

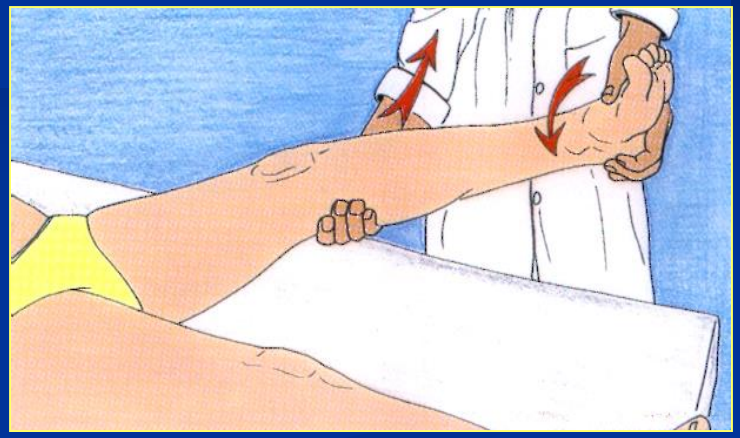

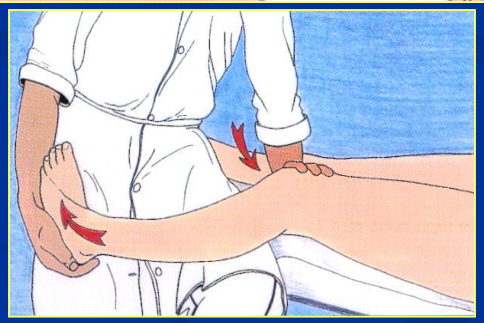

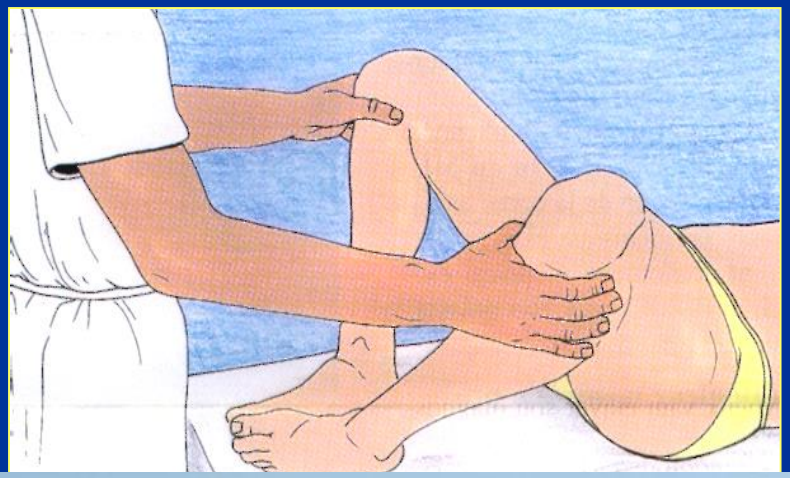

Palpation du LLE

Médecins de Montagne

PLAN EXTERNE

- **Diagnostic parfois incertain**

- Clinique: plan horizontal

Recurvatum test de Hughston
Hypermobilité externe (HME)

à 20°

à 90°

Tiroir postéro-externe

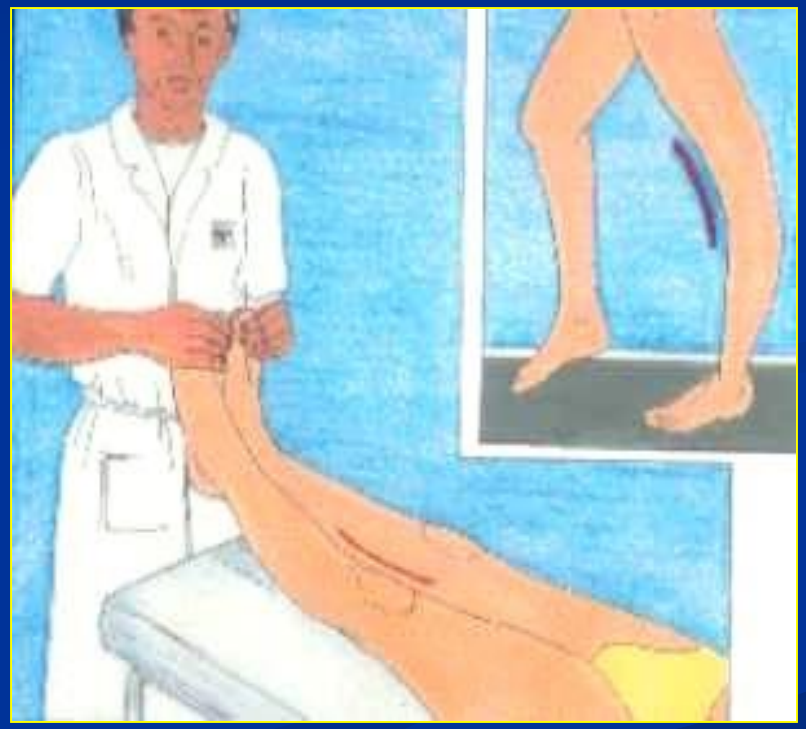

Médecins de Montagne

LE GENOU

- TTT PLAN EXT

RUPTURE DU LCA

- **Diagnostic**

- Clinique: Examen initial

. Test de Trillat-Lachman

Arrêt mou (Am)

Arrêt dur (Ad)

Arrêt dur retardé (Adr)

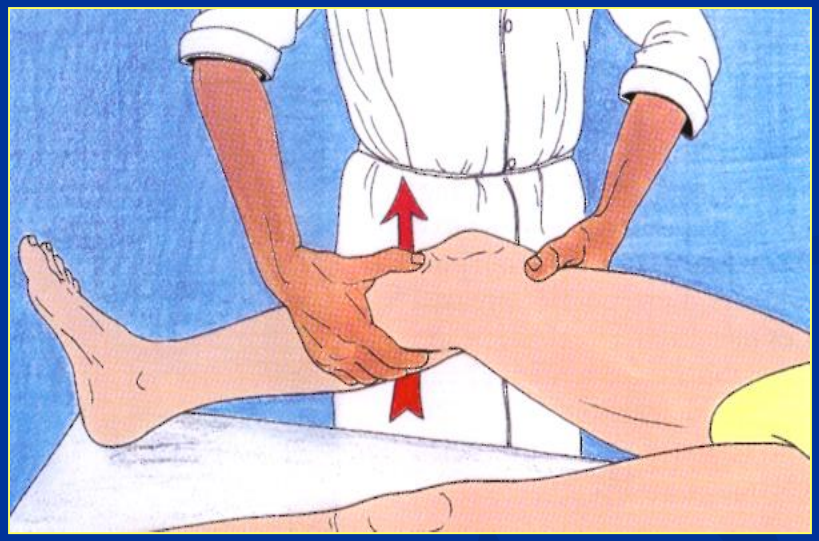

Médecins de Montagne

RUPTURE DU LCA

- **Diagnostic**

- Clinique: Examen initial

. Test du ressaut

Franc, net, ++

Amorce, batard, “glide”, “ slip”

Sensibilité inférieure en cas de:

Douleur

Flexum

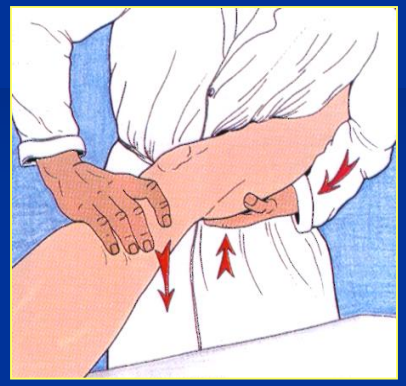

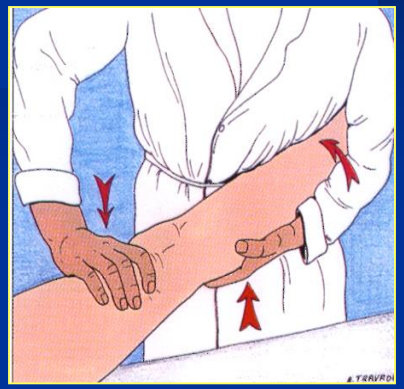

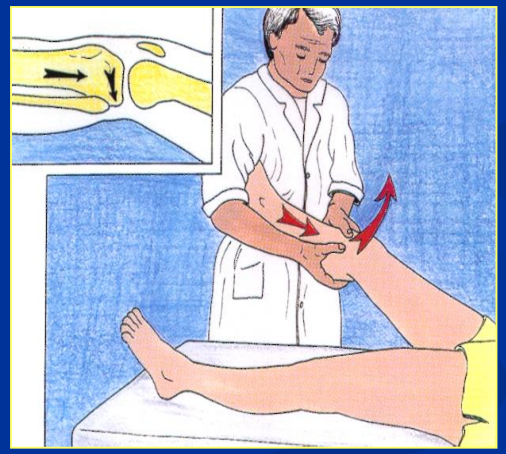

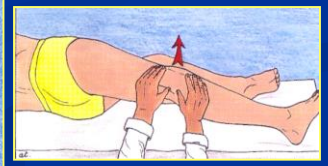

Médecins de Montagne

RUPTURE DU LCA : Lachman -

Médecins de Montagne

RUPTURE DU LCA :Lachman +

Médecins de Montagne

LES RUDIMENTS TECHNIQUES DE L'IRM: T1 ET T2

- T1
  - Graisse blanche
  - Eau et lésions grises
  - Séquence anatomique

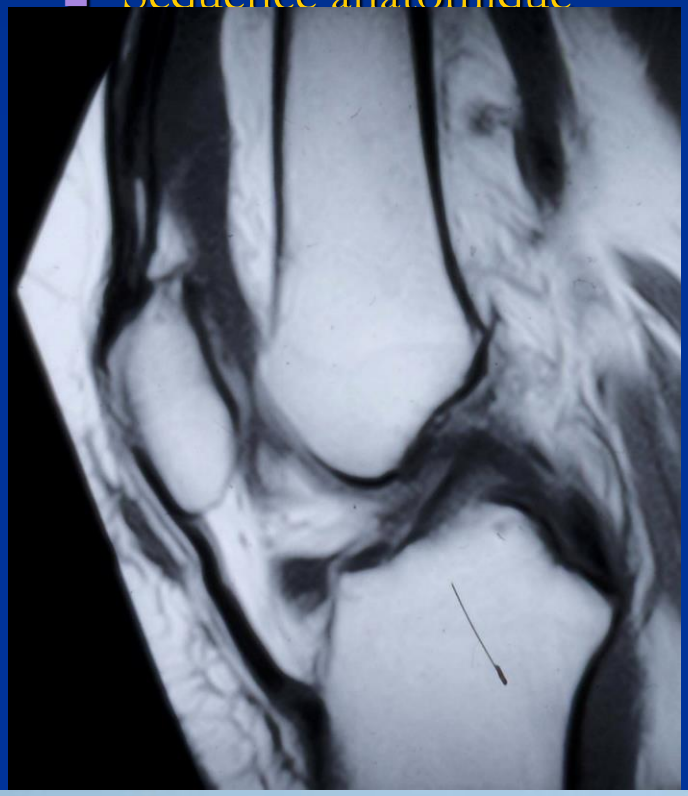

- T2
  - Graisse gris/blanc
  - Eau et lésions blanches
  - Séquences anatomo- pathologiques

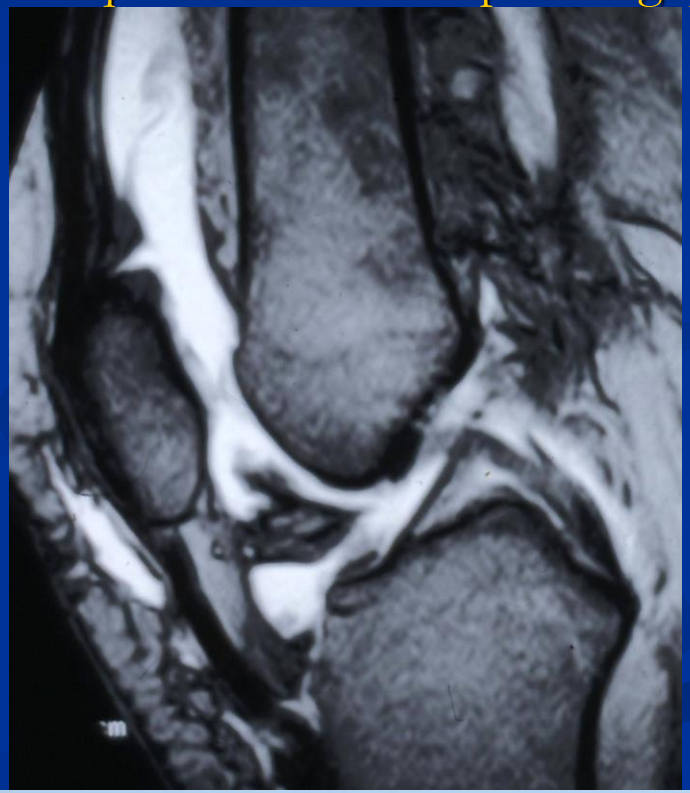

Médecins de Montagne

LE LCA NORMAL EN IRM

ANALYSE DU LIGAMENT

- Continu
- Rectiligne
- (// au toit de l'échancrure)
- De signal homogène
- Avec des bords nets

ANALYSE DES INSERTIONS

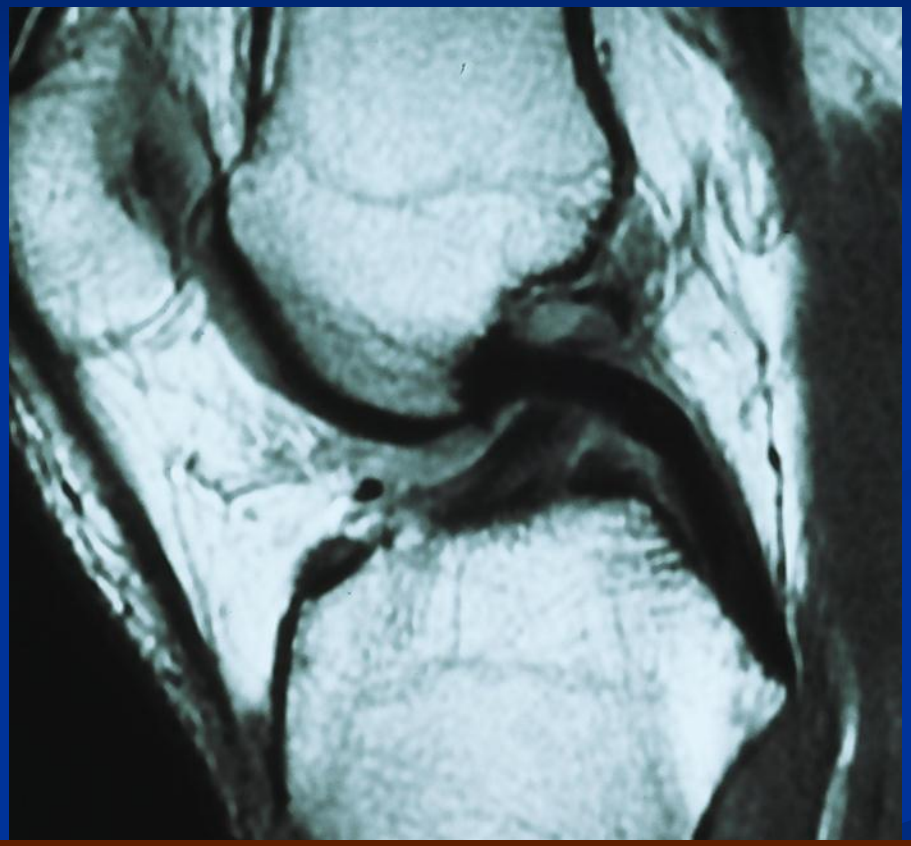

Ligaments « croisés »

Médecins de Montagne

RUPTURE DU LCA: L'INSTABILITE DU GENOU EN IRM

Déplacements relatifs d'éléments anatomiques

<u>dans le plan sagittal:</u>

- Bouclage du LCP
- Plateaux / condyles
- Ménisques / condyles
- ….

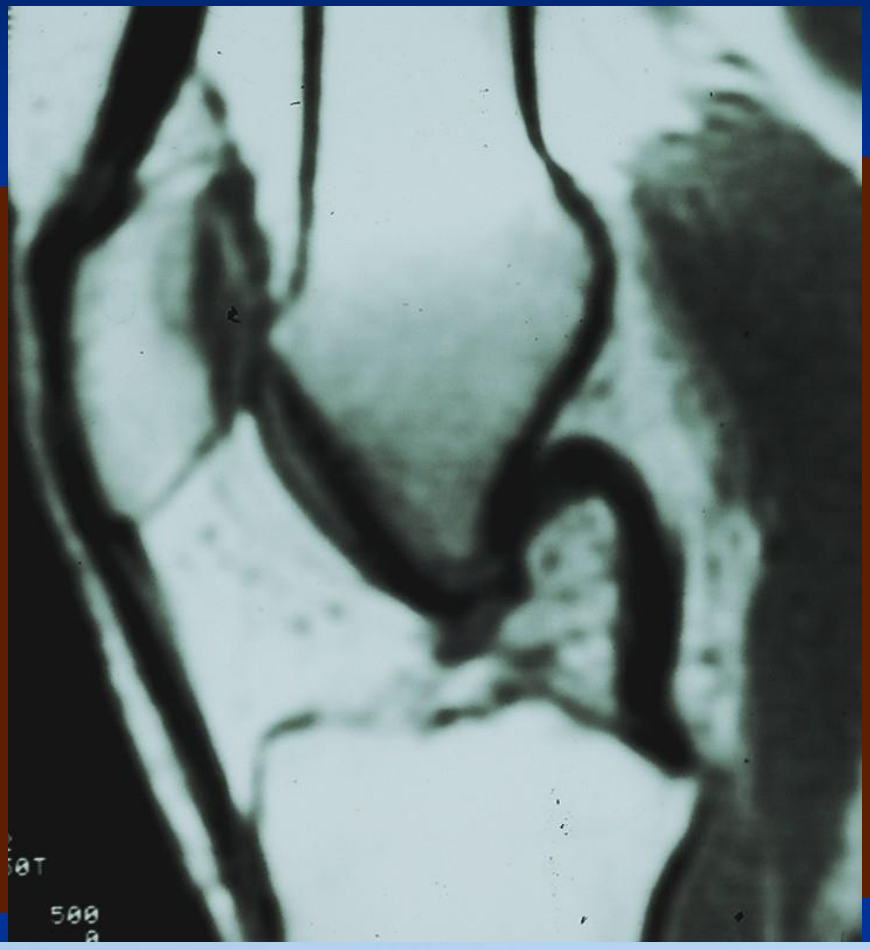

Médecins de Montagne

LUXATION GENOU

Médecins de Montagne

CAS : 1

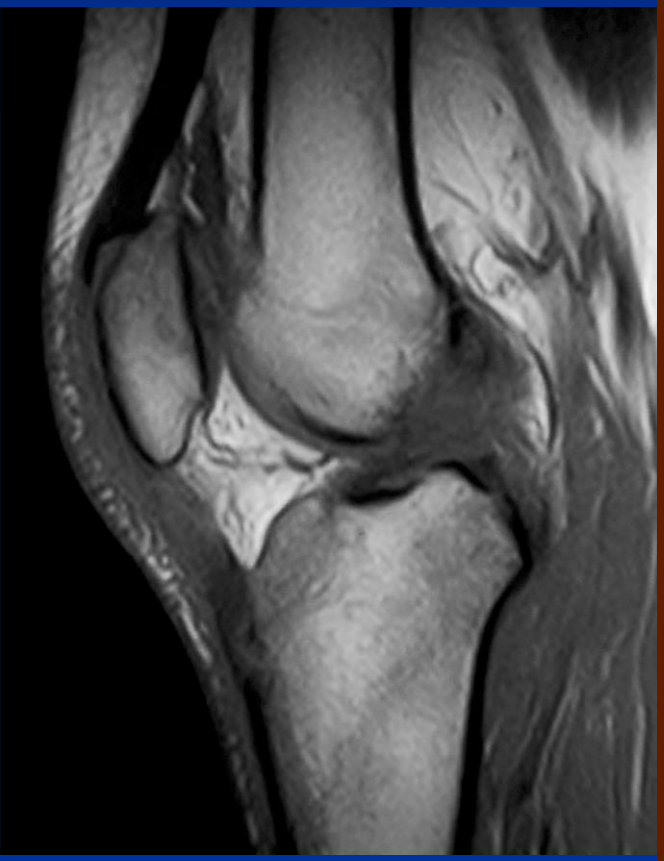

Médecins de Montagne

CAS : 1

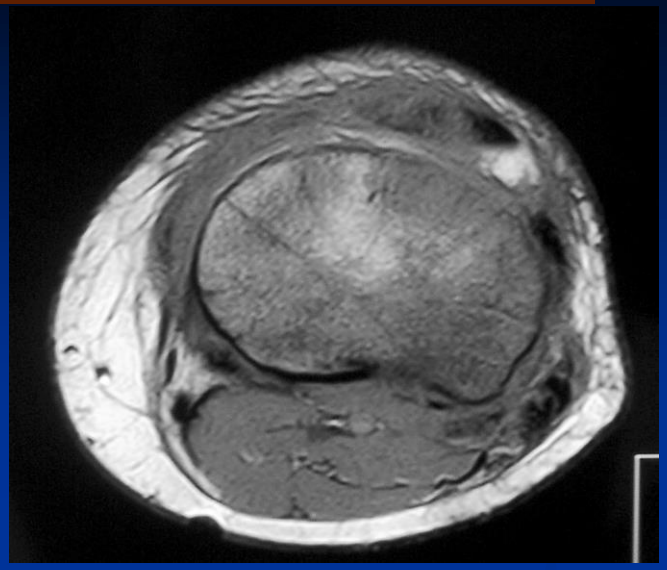

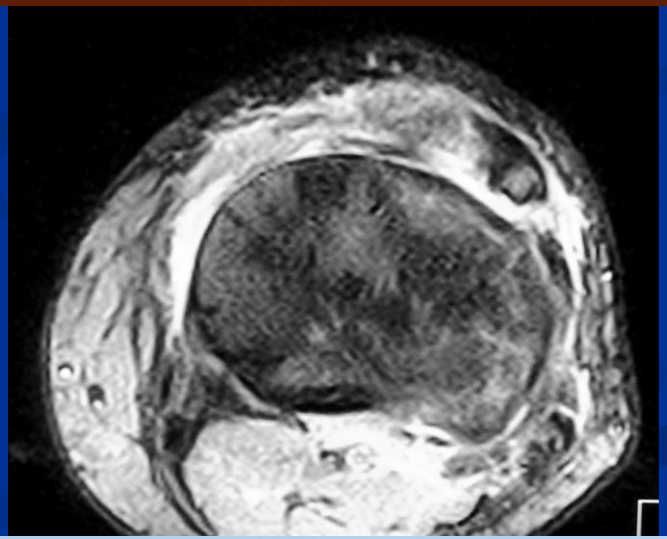

Médecins de Montagne

CAS : 1

- Rupture du LCA
- Rupture du LLI et de l'aileron
- Contusions tibiales et fémorales
- Rupture partielle du tendon rotulien
- Epanchement articulaire
- Lésion associée des parties molles

CAS : 2

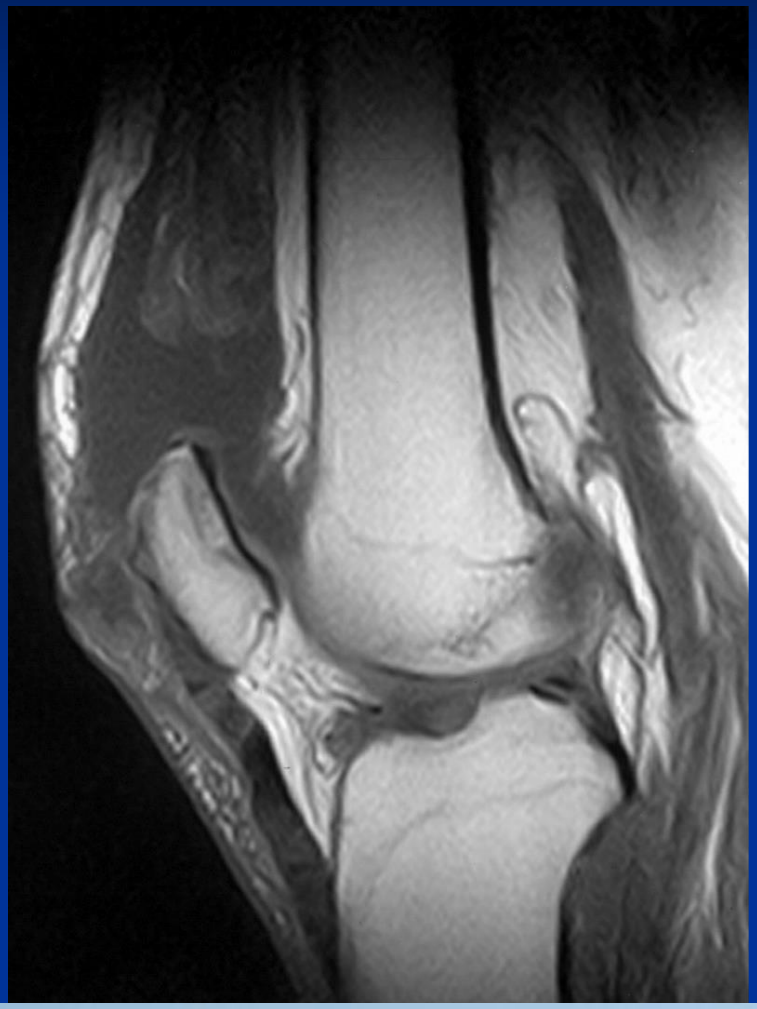

Médecins de Montagne

CAS : 2

- Rupture du tendon quadricipital
- Epanchement articulaire qui fuse an AV par la rupture
- Rotule basse et basculée en AV
- Tendinite du tendon rotulien

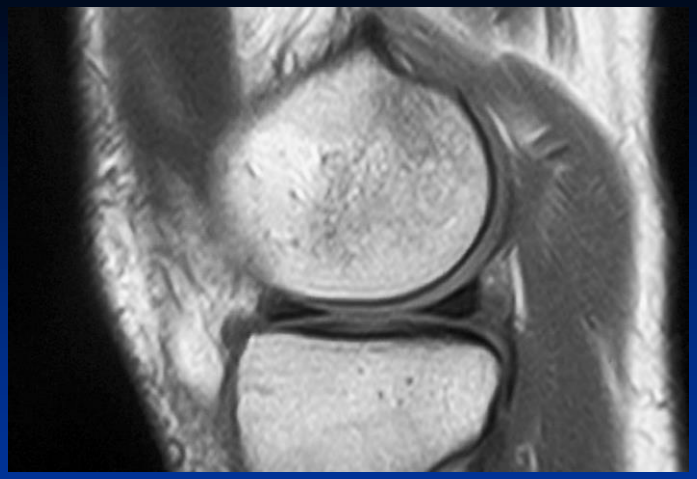

CAS : 3

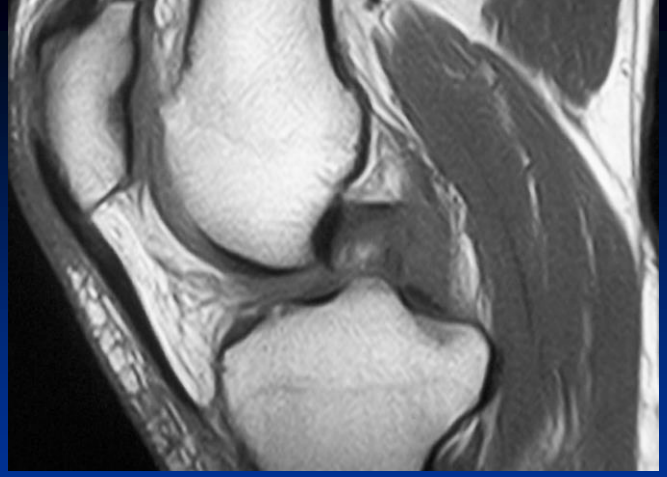

Médecins de Montagne

CAS : 3

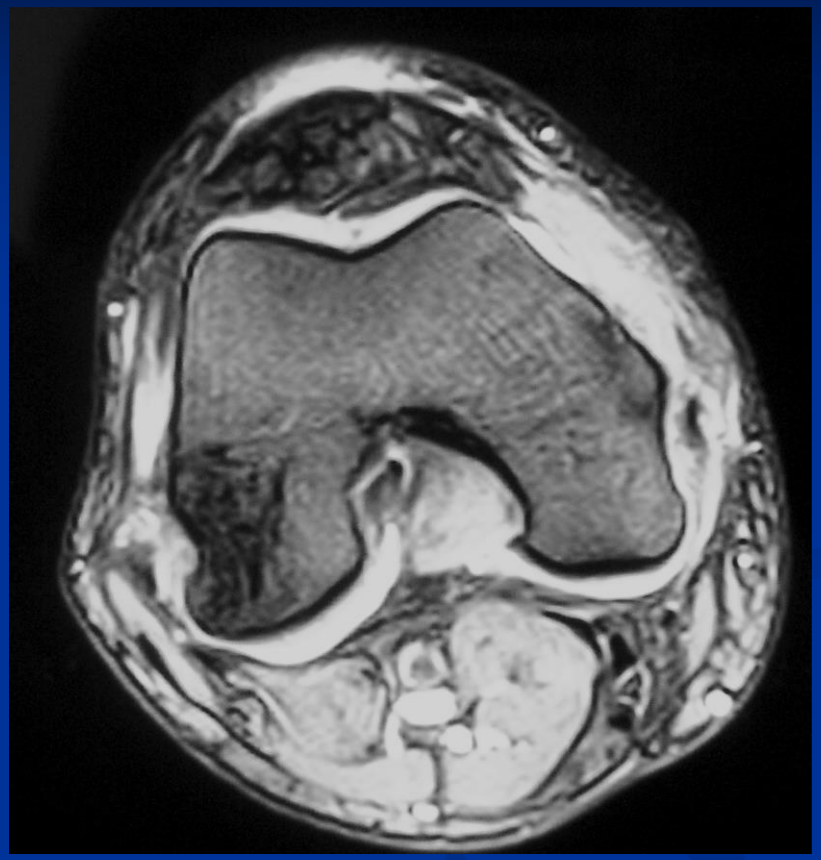

Médecins de Montagne

CAS : 3

- Rupture du LCP
- Déchirure du LLI
- Contusion condylienne
- Epanchement articulaire
- Ebauche d'hygroma
- Souffrance rotulienne ?
- (LCA normal)

LE GENOU DEBLOCAGE

Médecins de Montagne

LE GENOU DEBLOCAGE

Médecins de Montagne

Médecins de Montagne

L'EPAULE : LUXATION

- La luxation glèno humérale
- L'identifier
- Priorité à la réduction
- Technique minute



Médecins de Montagne

L'EPAULE :LUXATION

- Bilan vasculo nerveux avant et après réduction 3 tests + circonflexe
- Faut réduire quelque soit la situation clinique si pas de CI RX
- RX initial avant et après réduction exception situation a traumatique

L'EPAULE : LUXATION

-Pas d'études montrant l'intérêt d'immobiliser en prévention des récidives
-Controverse immobilisation en position neutre ou externe
-Avant 18 ans le problème est la récidive, après 40 ans le pb est la coiffe
-Immobilisation ≥ à 30J avant 18 ans, ≤ à 10J après 40 ans

L'EPAULE : LUXATION

video luxatio

Médecins de Montagne

L'EPAULE : LUXATION

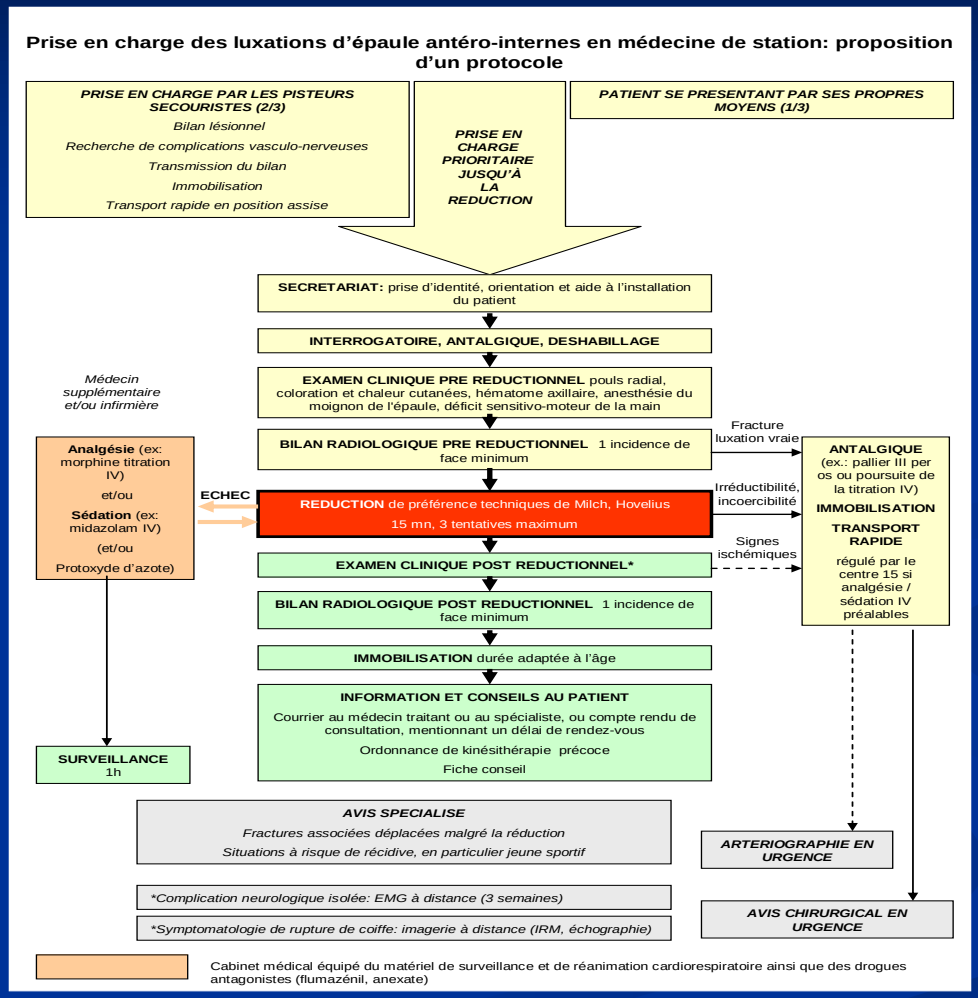

Médecins de Montagne

L'EPAULE :CONTUSION COIFFE

- Testing initial pour les amplitudes et bilan vasculo-nerveux
- Revoir à distance
- Si rotation externe impossible = luxation postérieure
- Chez le jeune penser à rupture devant impotence fct et urgence bilan et avis spé

L'EPAULE :CONTUSION COIFFE

- Place de l'échographie en urgence et pour plusieurs raisons
- Importance de l'âge
- Importance de la rééducation
- Impossible de faire dg clinique en aigu

L'EPAULE : DAC

- Rappel : le but des radios n'est pas de diagnostiquer une disjonction acromio-claviculaire mais d'éliminer une fracture du ¼ externe de la clavicule **!**

Médecins de Montagne

L'EPAULE : DAC

- Il s'agit d'une classification clinique permettant de séparer les éventuelles indication chirurgicale
- Stade 1 : douleur élective, pas de surélévation de la clavicule = entorse = stade 1 de Rockwood
- Stade 2 : surélévation modéré, touche de piano = stade 2 de Rockwood

L'EPAULE : DAC

- Stade 3 : surélévation importante, réductibilité en retro pulsion de l'omoplate ou en abduction gléno humérale = stade 3 de Rockwood

- Stade 4 : pas de réduction possible = stade 4 et 5 de Rockwood

L'EPAULE : DAC

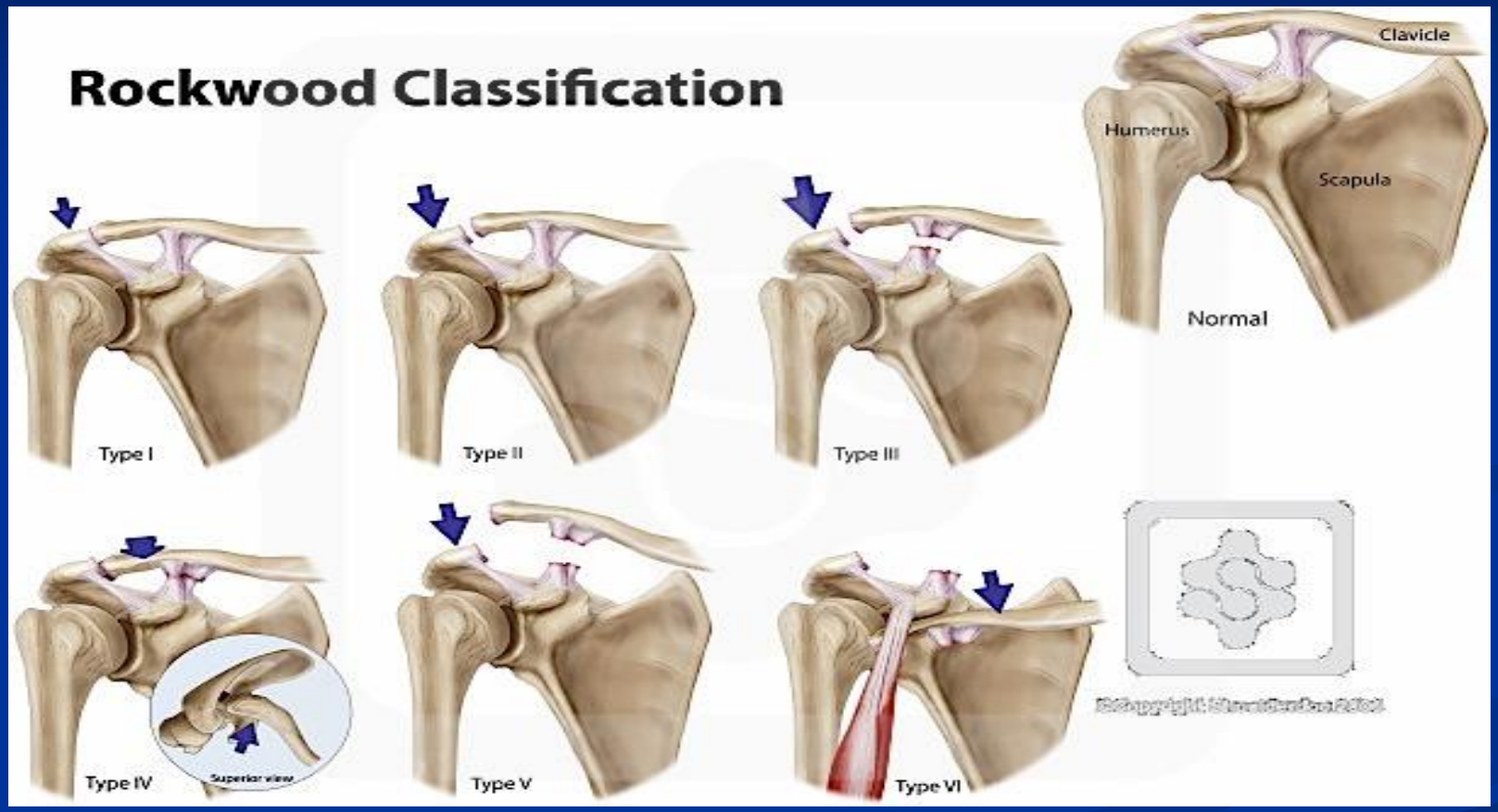

Médecins de Montagne

L'EPAULE DAC

Stade 1	Etirement du ligament acromio-claviculaire
Stade 2	Déchirure du ligament acromio-claviculaire
Stade 3	Déchirure du ligament acromio-claviculaire et des ligaments coraco-claviculaire
Stade 4	Idem stade 3 Avec luxation postérieure de la clavicule, au travers du muscle trapèze
Stade 5	Idem stade 3 Avec désinsertion des muscles trapèze et deltoïde de la clavicule distale
Stade 6	Idem stade 3 Avec luxation inférieure de la clavicule, sous la coracoïde

L'EPAULE : FRACTURE CLAVICULE

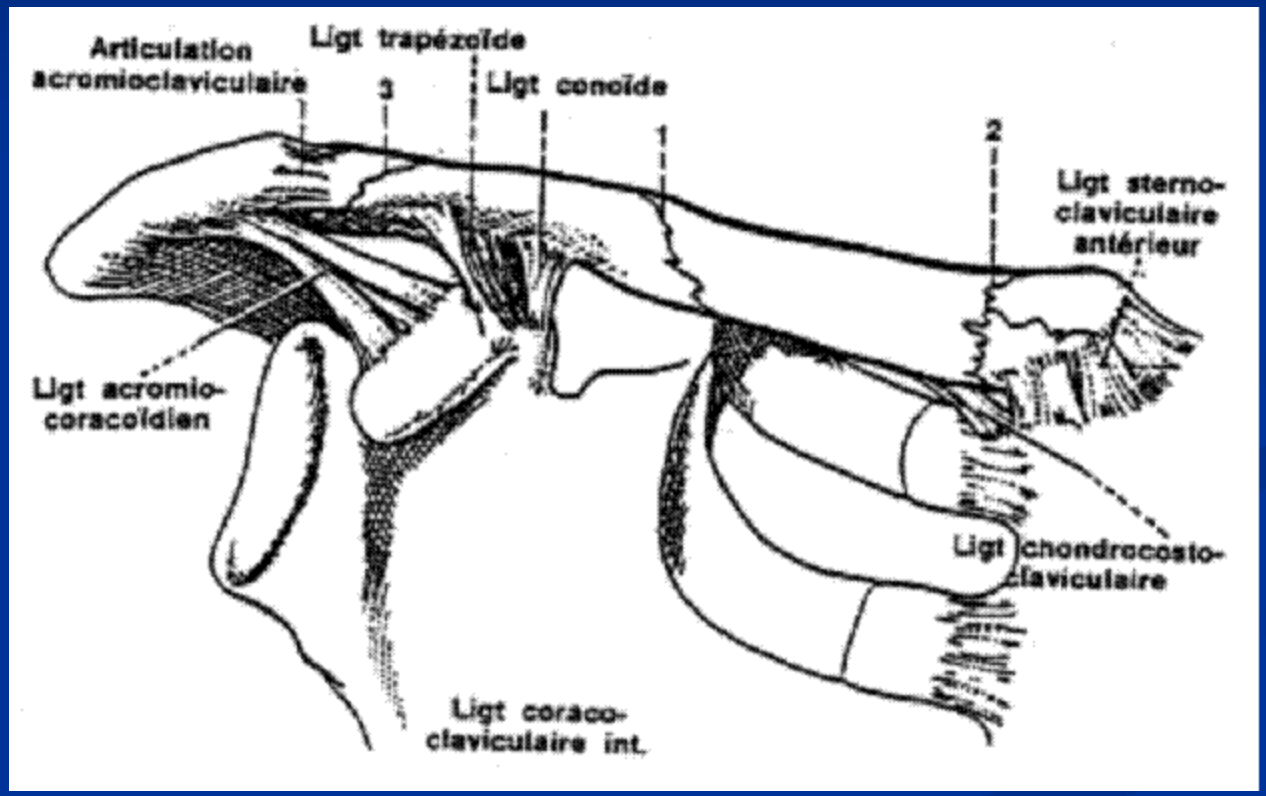

Médecins de Montagne

L'EPAULE : FRACTURE CLAVICULE

- 70% sont au tiers moyen
- ¼ externe se rapprochent des DAC
- 1/3 proximal rare et attention danger
- Souvent déplacées
- Immobilisation par anneau ou sangle en passe d'être oubliée

L'EPAULE : FRACTURE CLAVICULE

- Classification Robinson
- Déplacement contact ou non
- Sexe féminin
- age

L'EPAULE : FRACTURE CLAVICULE

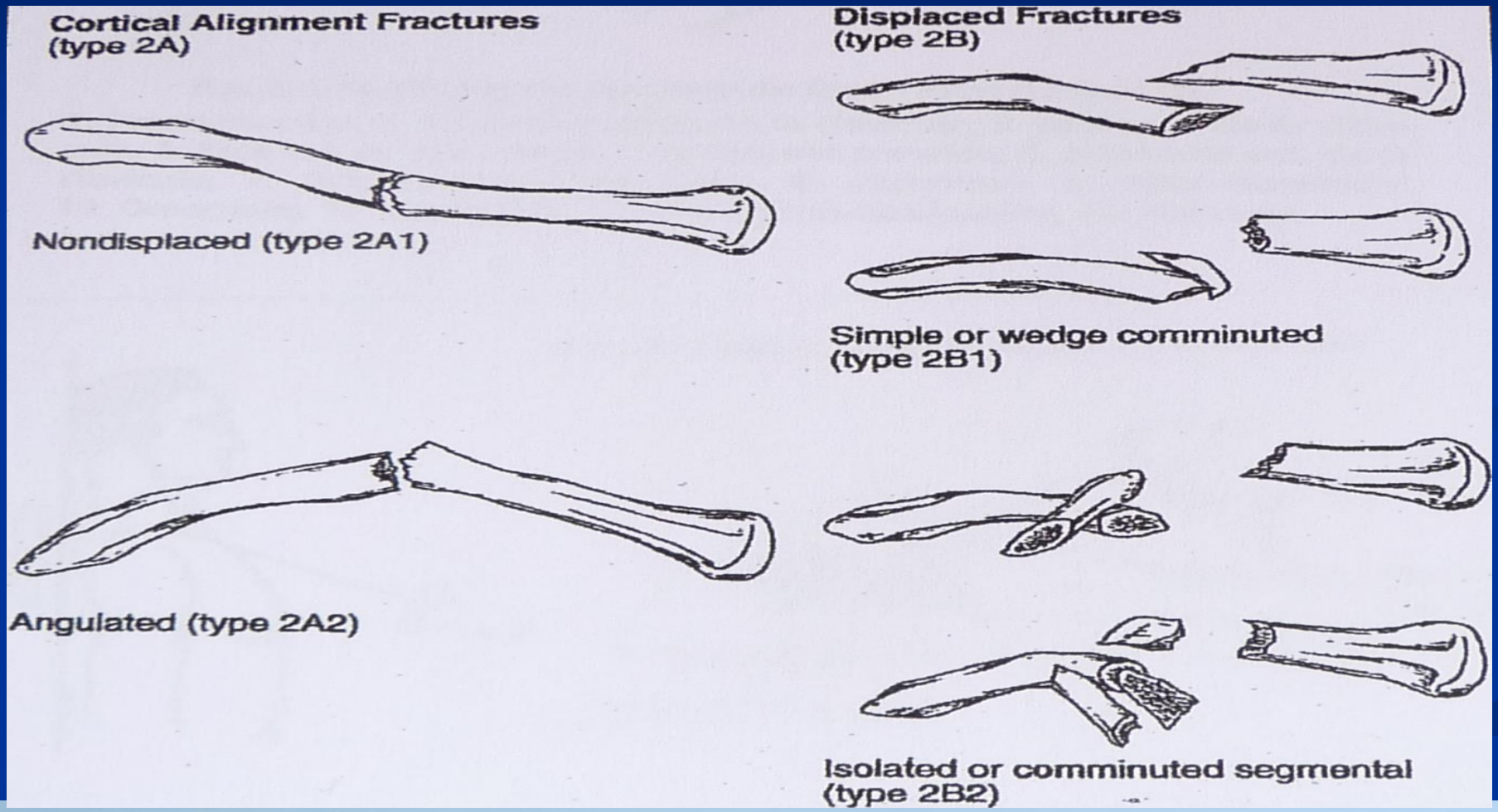

Médecins de Montagne

Médecins de Montagne

LE COUDE

La luxation du coude et le ligament latéral interne

Réduction après bilan vx nf

Contrôle stabilité coude en post réduction

Attelle résine + kiné

Temps immo dépend laxité

LE COUDE



Médecins de Montagne

LE COUDE



Médecins de Montagne

Médecins de Montagne

CAS PARTICULIER

Médecins de Montagne

CAS PARTICULIER : les gelures



Médecins de Montagne

CAS PARTICULIER

Médecins de Montagne

LE POIGNET : SCAPHOIDE

- Les surfaces cartilagineuses représentent 80 % du scaphoïde.
- Fracture scaphoide 75% des fract os du carpe
  - Même avec immobilisation plâtrée, une pseudarthrose est possible.
  - La réduction imparfaite : Le *SLAC wrist (scapho lunate advanced collapse)* « collapsus carpien avancé par dissociation scapholunaire ».
  - Une pseudarthrose : même évolution anatomo radiologique. *SNAC wrist (scaphoid nonunion advanced collapse wrist)*
  - Fracture non réduite et pseudarthrose : perte de hauteur du scaphoïde et déstabilisation en extension (DISI *dorsiflexed intercalary segment instability)* du lunatum

LE POIGNET : SCAPHOIDE

La classification de Schernberg :

polaires supérieures,
corporéales hautes,
corporéales basses,
trans-tubérositaires,
fracture du piedubérosité

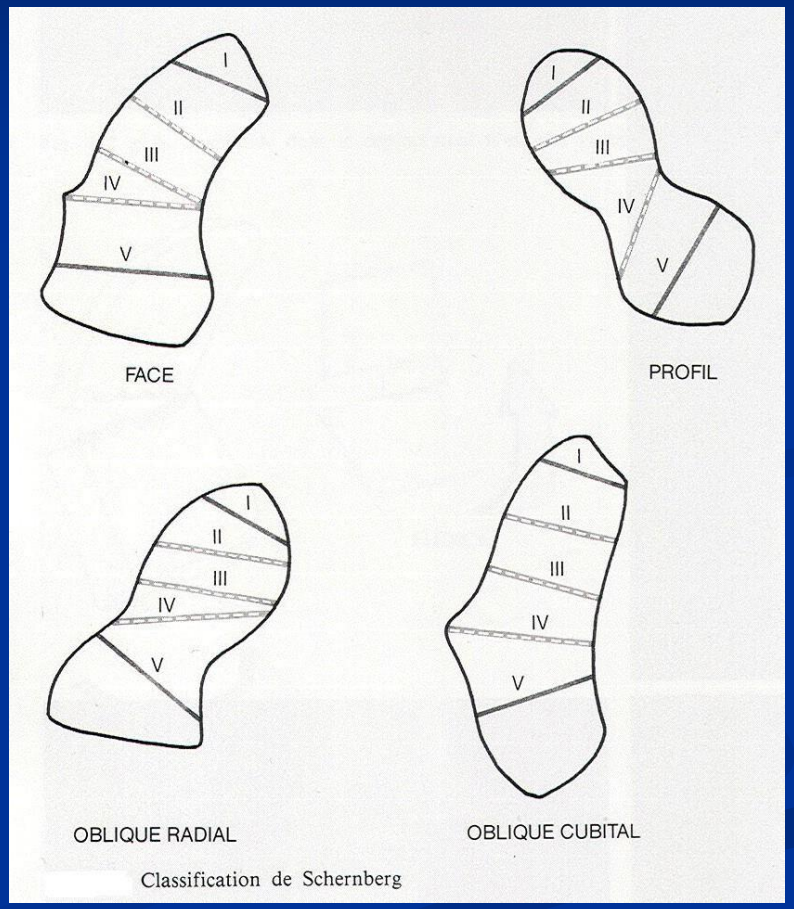

Médecins de Montagne

LE POIGNET : SCAPHOIDE

Mode d'immobilisation très discuté.
Aucune préférence pour telle ou telle méthode.
Même taux de consolidation, quelque soit la technique d'immobilisation.

L'immobilisation est de 3 mois
pour les pôles proximales : 4 mois
pour le pôle proximale extra articulaire : 1 mois1/2

LE POIGNET : SCAPHOIDE

- Ne pas hésiter à passer au scanner
- Consensus Nice : manchette sans prendre le pouce
- Complications ne doit pas influencer ttt de départ

LE POIGNET : INSTABILITE CARPIENNE

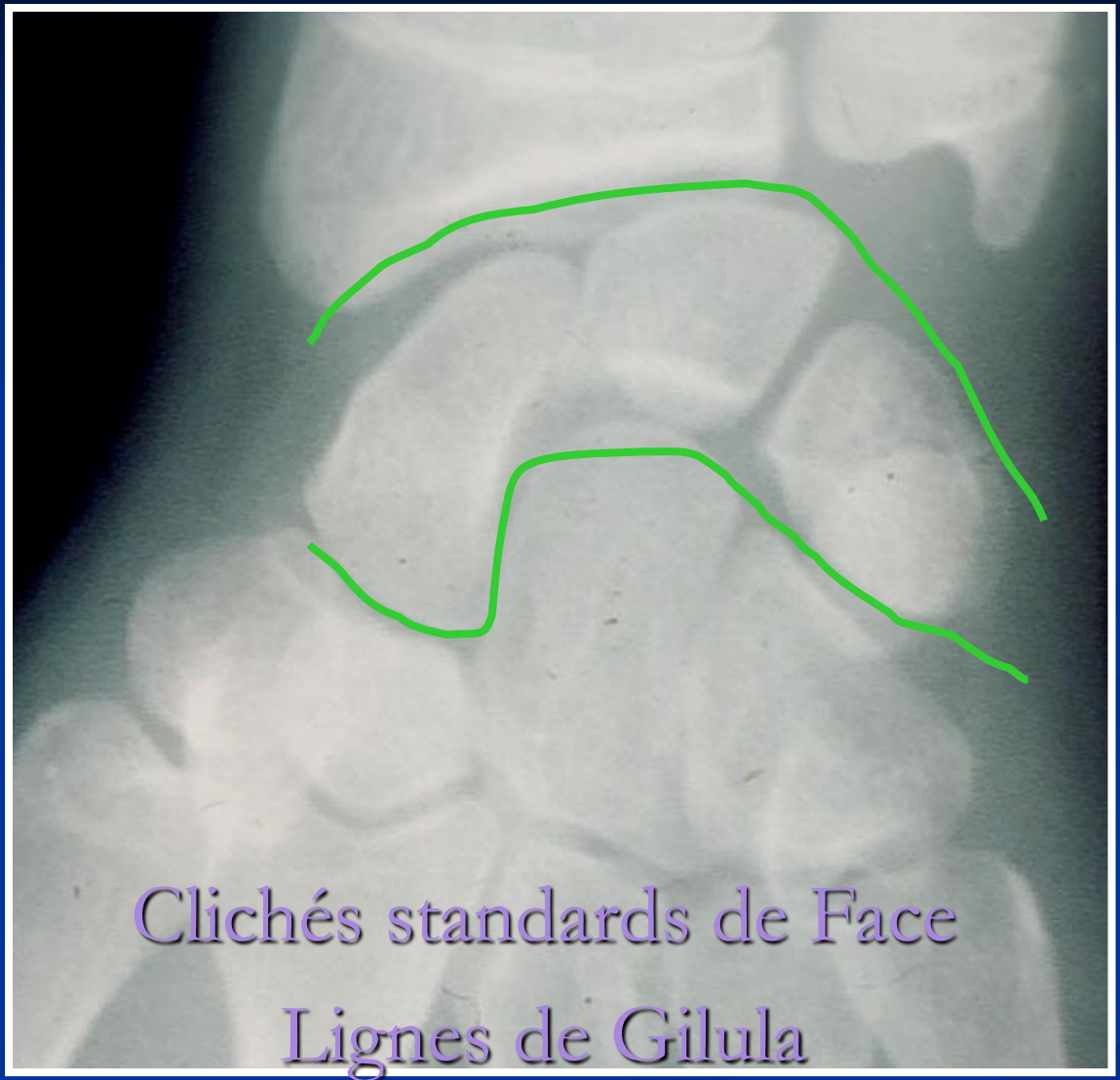

Médecins de Montagne

Instabilité carpienne

Clichés standards de Face

Lignes de Gilula

Ce que l'on cherche

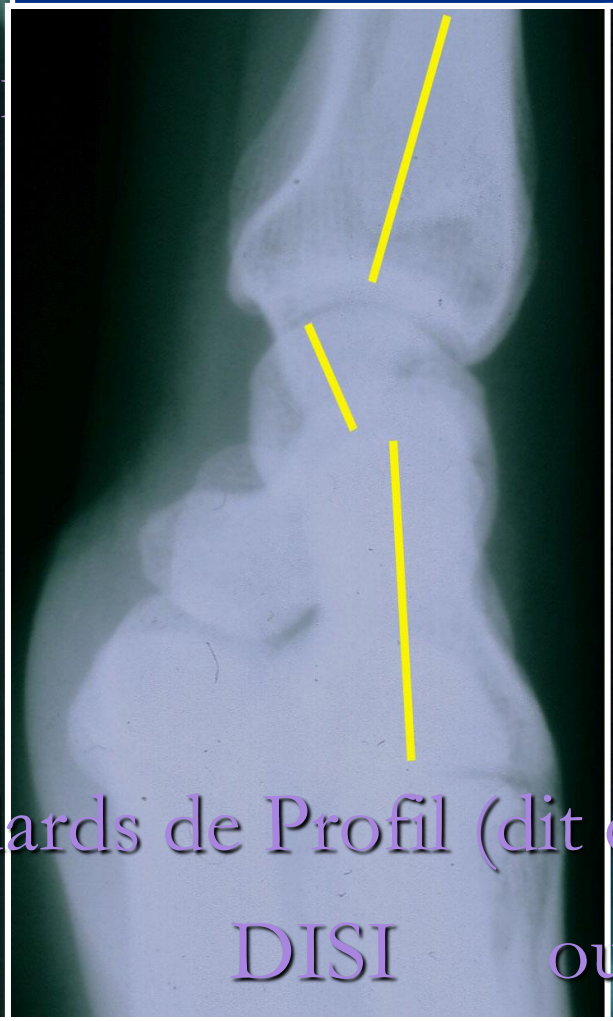

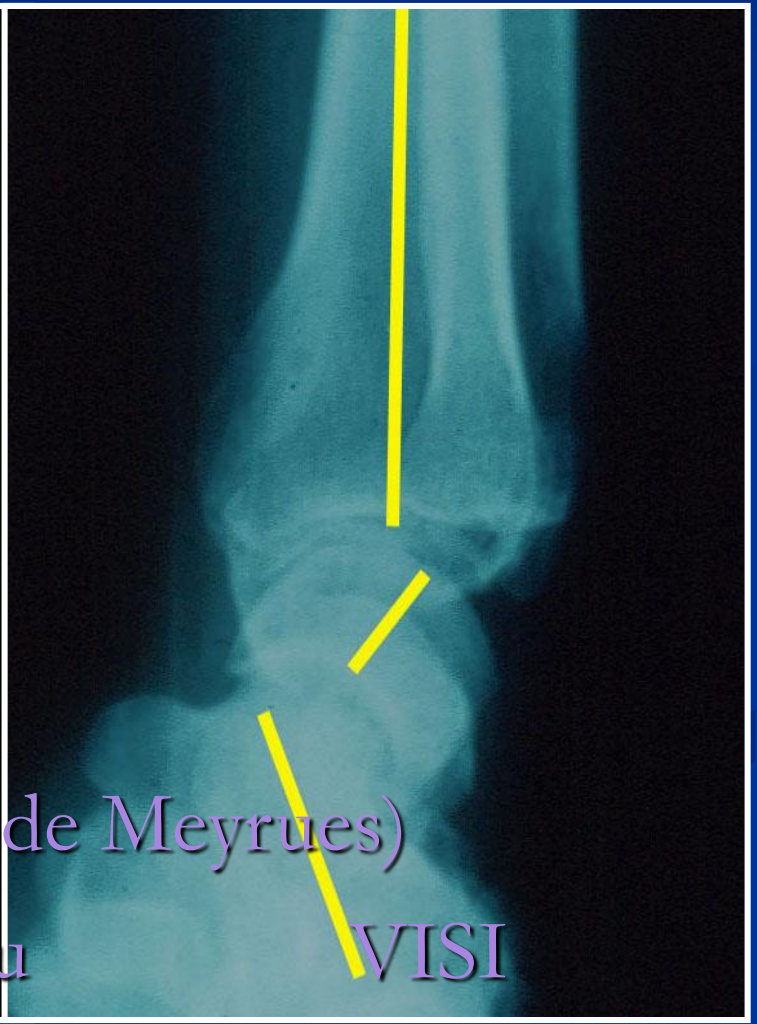

Clichés standards de Profil (dit de Meyrues)

DISI ou VISI

LE POIGNET :

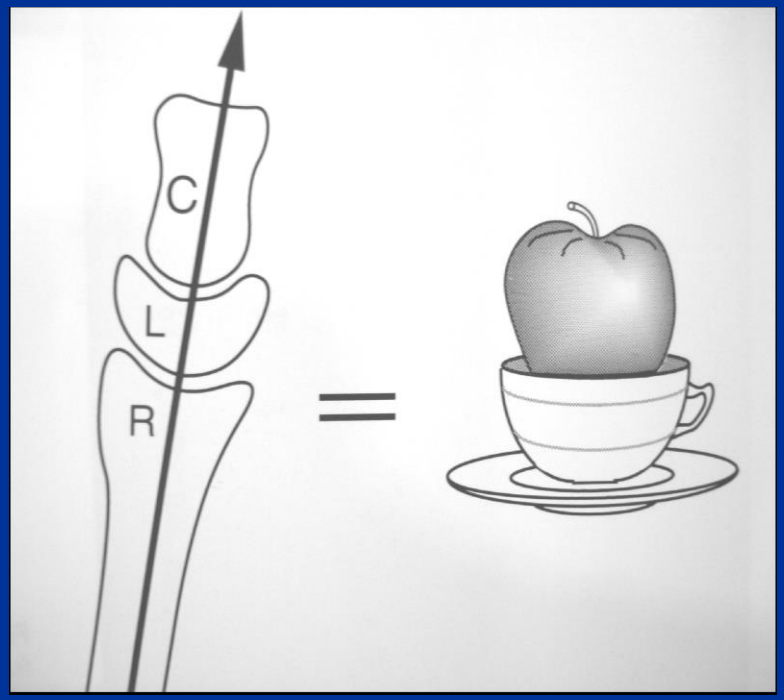

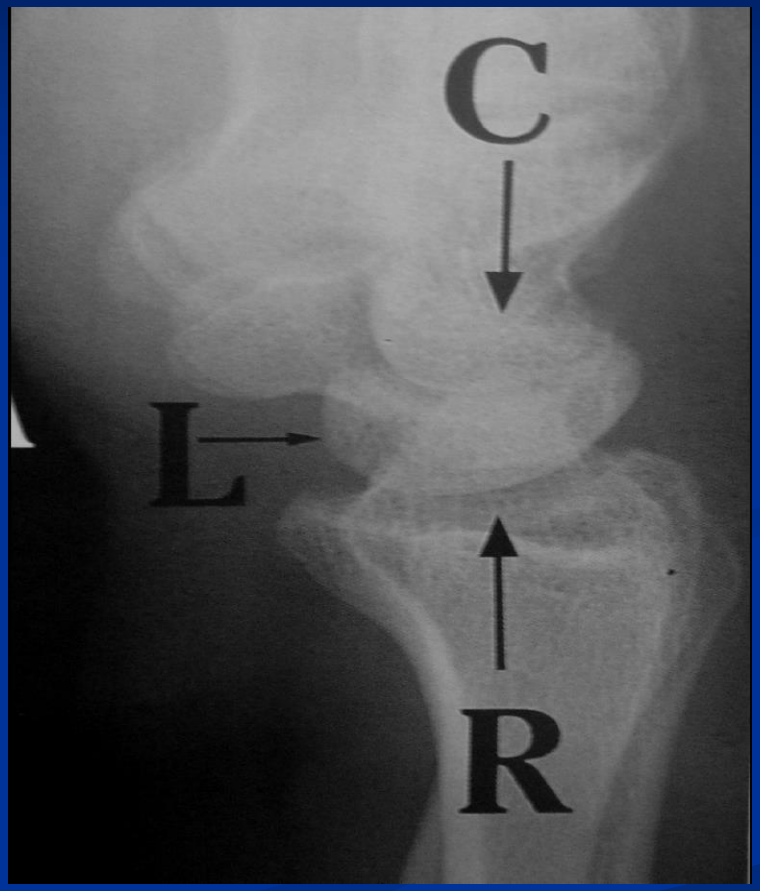

Médecins de Montagne

LE POIGNET :

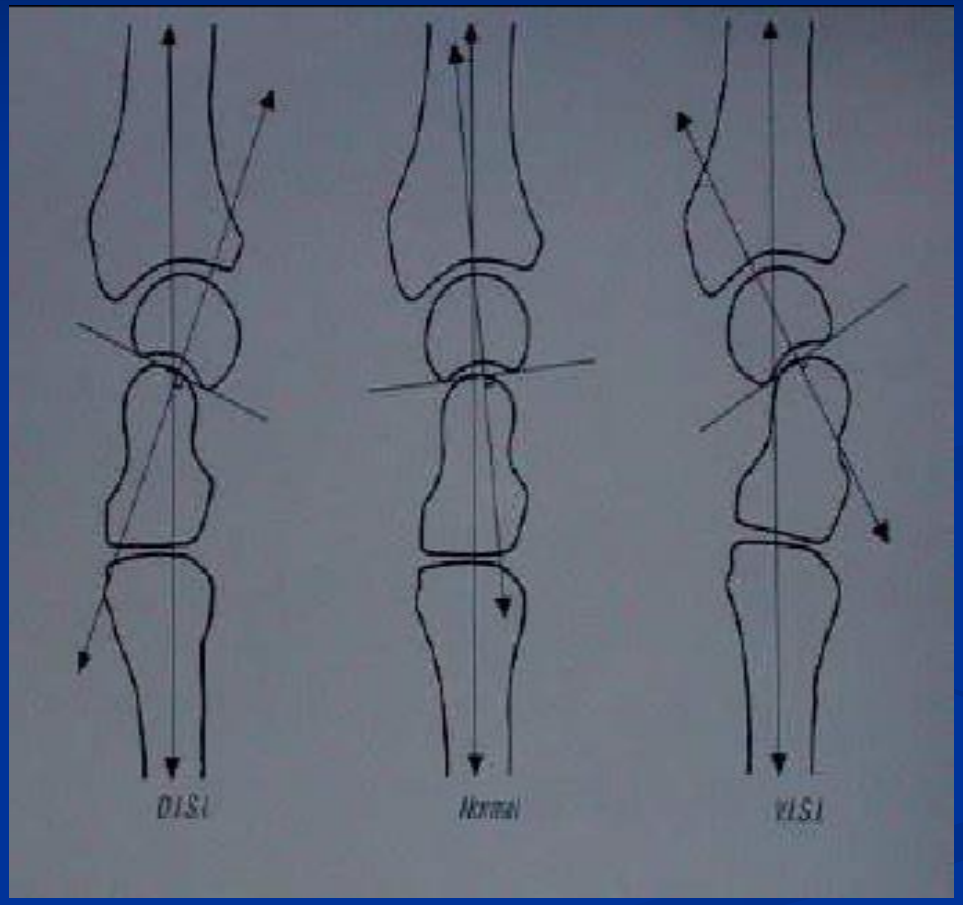

LE POIGNET :

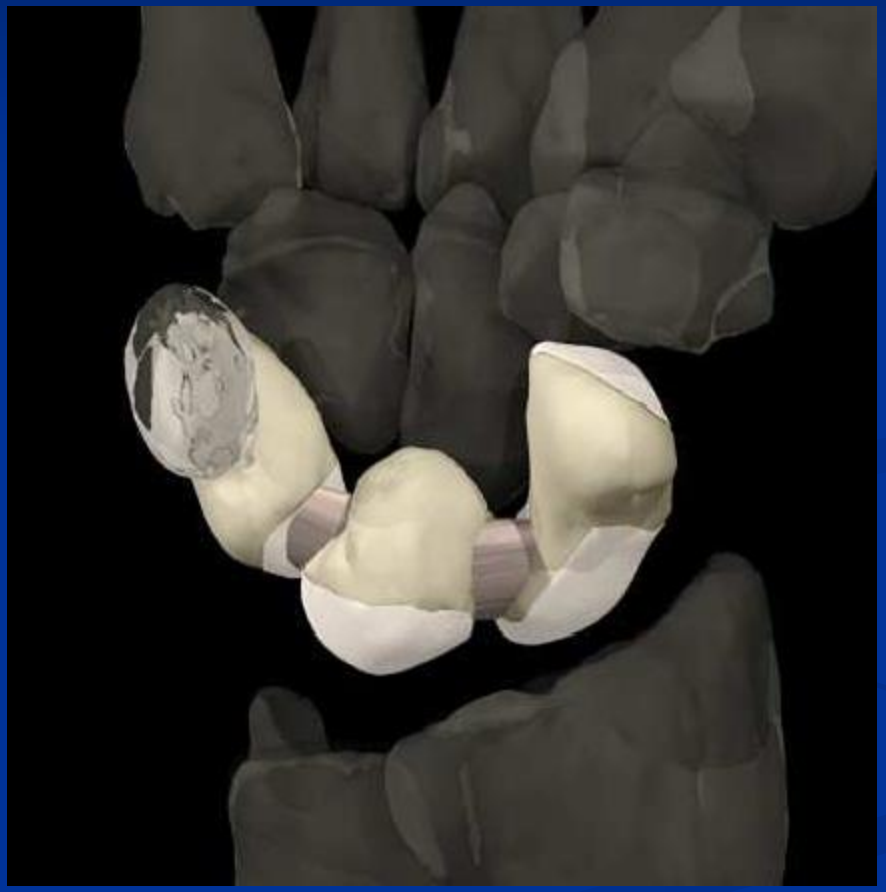

Médecins de Montagne

LE POIGNET :

Médecins de Montagne

LE POIGNET :

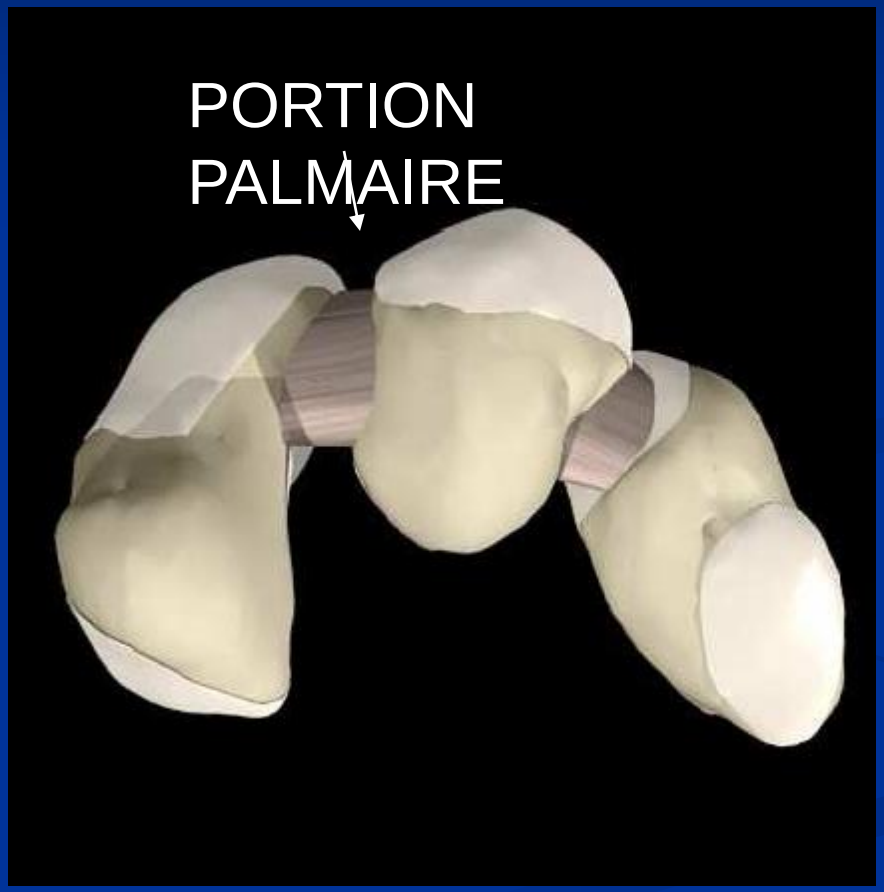

Médecins de Montagne

LE POIGNET :

Médecins de Montagne

LE POIGNET :

Espace interosseux
2 mm
si doute comparatif et
ou dynamique

En neutre

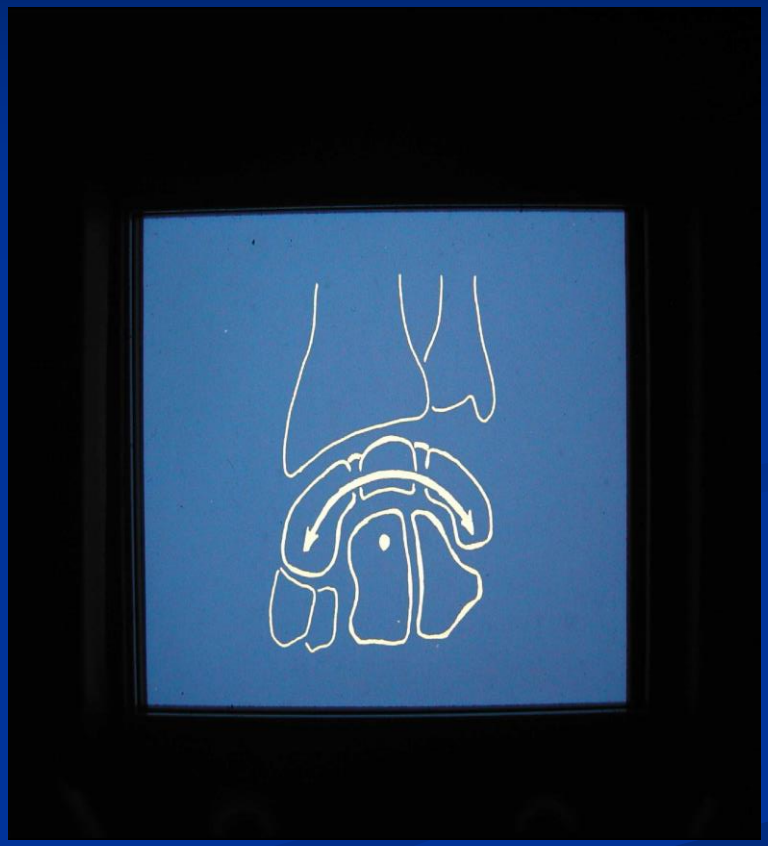

Médecins de Montagne

LE POIGNET :

- INCLINAISON RADIALE
- Les 3 os en flexion palmaire

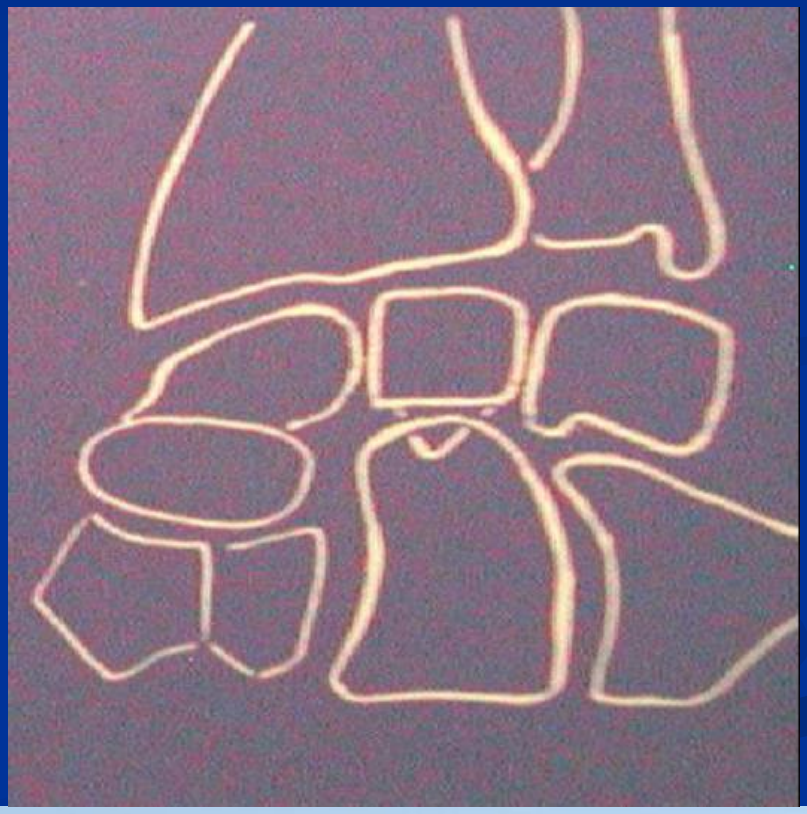

Médecins de Montagne

LE POIGNET : inclinaison radiale

- Scaphoide couché signe de l'anneau
- Lunatum : face inférieure regarde en avant dégagement du bord postérieur pointu et petit
- Triquetrum et hamatum : superposés et dégagement de la partie inféro latérale du triquétrum

LE POIGNET : neutre

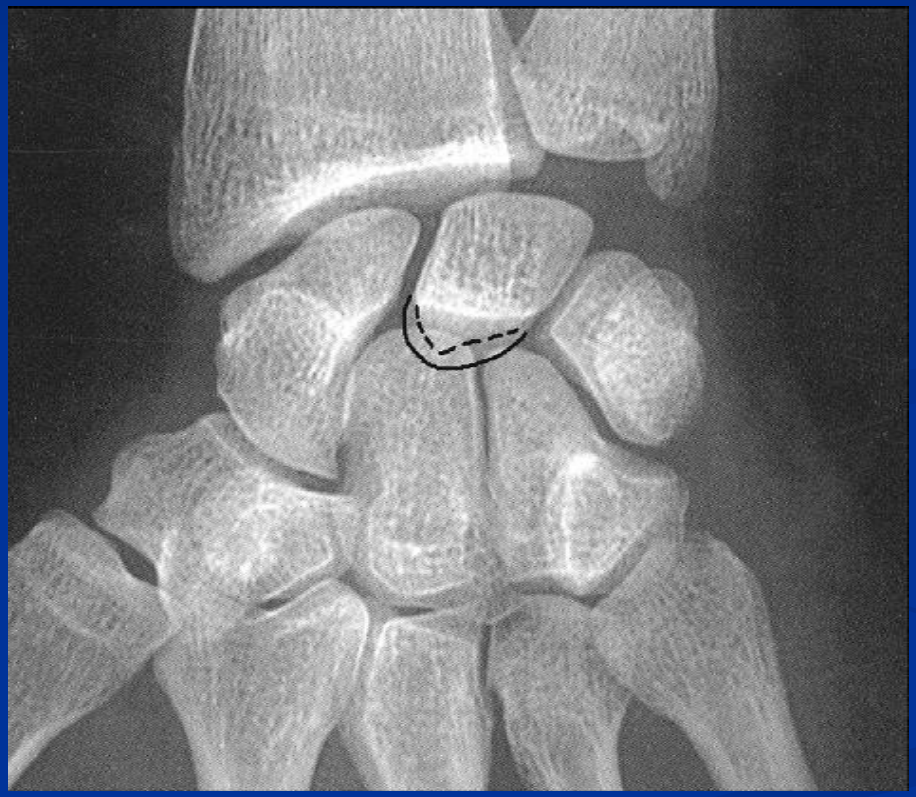

Médecins de Montagne

LE POIGNET : neutre

- Flexion intermédiaire
- Scaphoïde de taille intermédiaire
- 2 cornes du lunatum sont superposées
- Mamelon du triquetrum peu visible

LE POIGNET : inflexion ulnaire

- Flexion dorsale
- Scaphoïde vertical
- Lunatum regarde en arrière : dégagement du bord antérieur large et arrondi
- Triquetrum et hamatum : juxtaposés

LE POIGNET : inflexion ulnaire

Médecins de Montagne

LE POIGNET : triangle

- TFCC

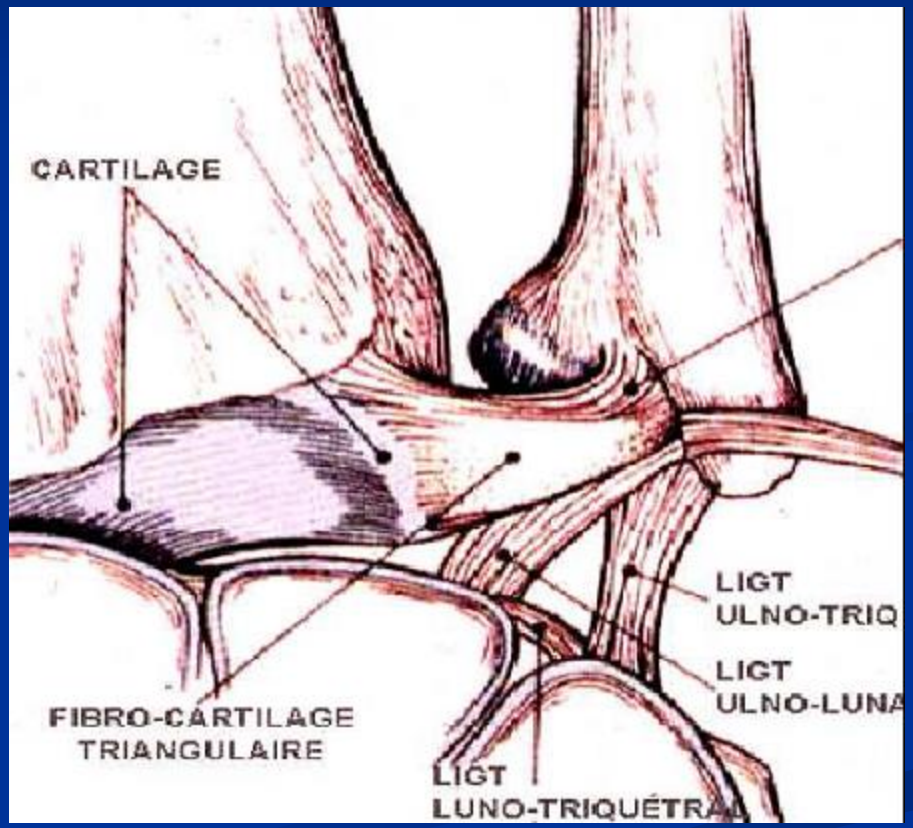

Médecins de Montagne

LE POIGNET :

- Traumatisme poignet douloureux à RX normales
- Eliminer une fracture avant tout
- L’entorse du poignet n’existe pas
- Recherche instabilité intra carpienne
- Le système extrinsèque très rarement en cause

LE POIGNET :

- Dans instabilité intra carpienne deux sont à retenir scapho-lunaire et luno pyramidal
- Tests clinique difficiles mais localisation +++
- Rx standard + dynamiques 4 clichés
- 80% des dg
- 20% : vous avez dit arthro graphie scanner scopie = ligts et scanner = os carpe

LE POIGNET : Instabilité

Entorse scapho-lunaire:

Test de Watson:

- Pression sur tubercule du scaphoïde en incl. ulnaire.
- Puis inclinaison radiale
- Conflit postérieur entre scaphoïde et radius

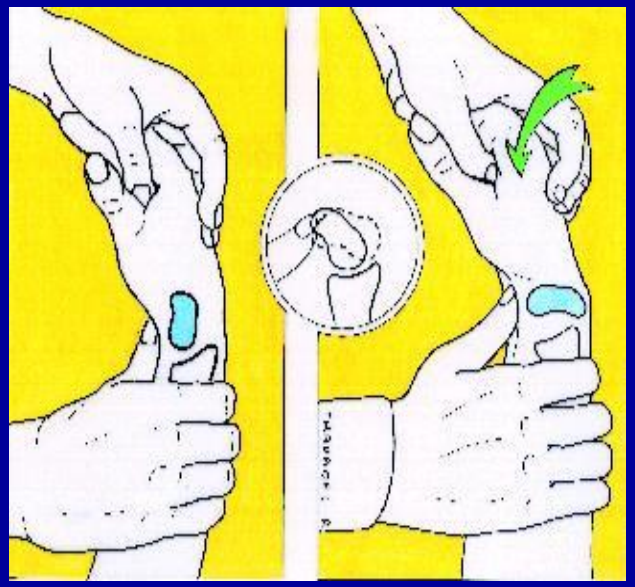

Médecins de Montagne

Comment le cherche-t-on ?

Test de Watson : rupture SL

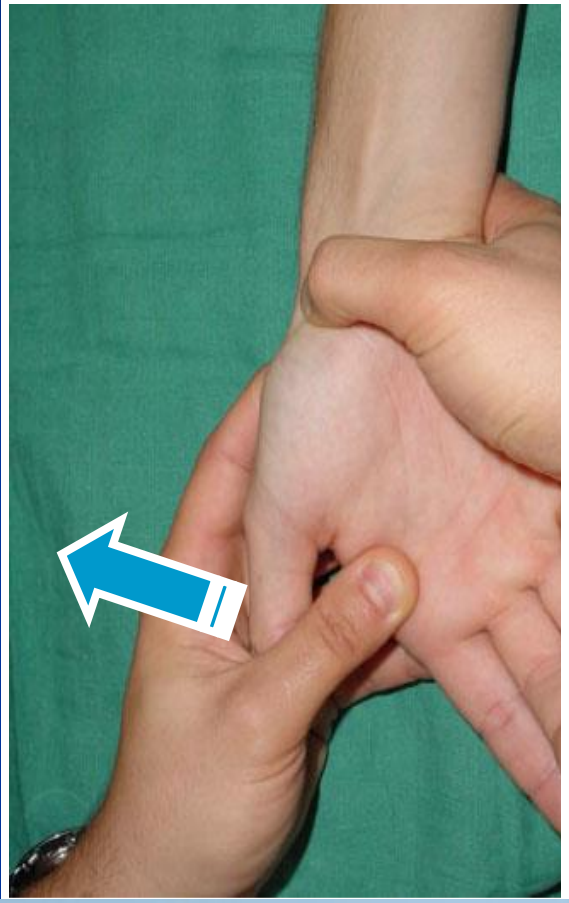

Médecins de Montagne

Comment le cherche-t-on ?

Examen bilatéral

et

comparatif

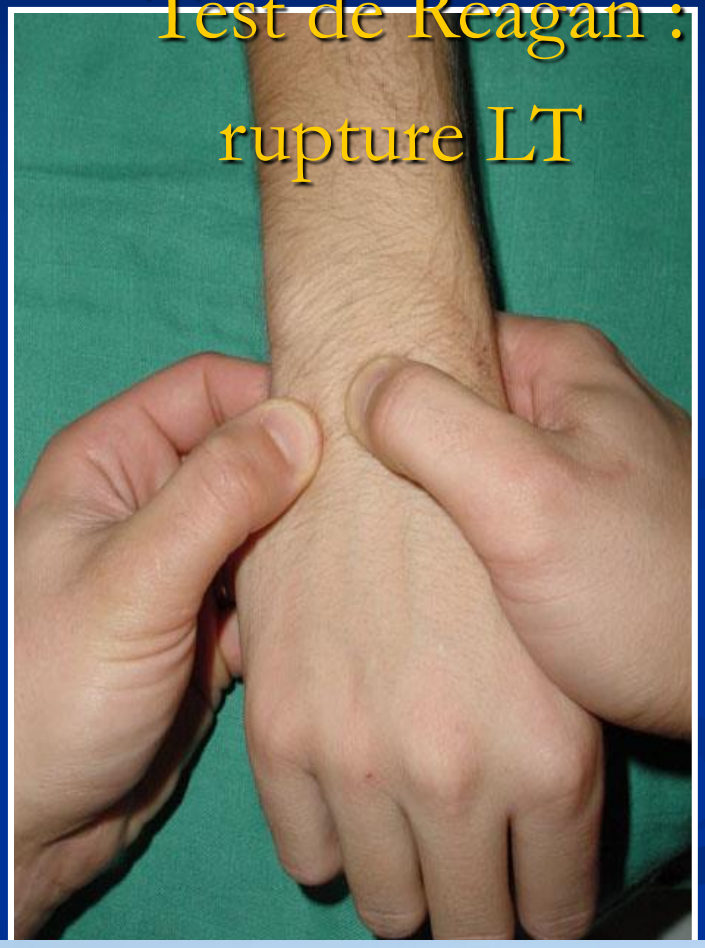

Médecins de Montagne

Luxation antérieure de l'EUC:

- Sports: tennis, golf, …
- Geste: extension + pronation + adduction

Effet essuie-glace sur l'extrémité de l'ulna

gaine de l'EUC

- Remise en place du tendon en extension

Médecins de Montagne

LE POIGNET REDUCTION



Médecins de Montagne

LE POIGNET : REDUCTION

Médecins de Montagne

Médecins de Montagne

LE POUCE : MP ENTORSE

- Pathologie du ski : dragonne ? Planté de la main
- 85 % ligt cubital , penser au lateral
- Trouver les graves
- Bilan RX
- Testing
- TTT

LE POUCE : ENTORSE MP

- Bilan RX si fracture

Médecins de Montagne

LE POUCE : TESTING

Test accessoire

Lachman du pouce (20°)

Test principal

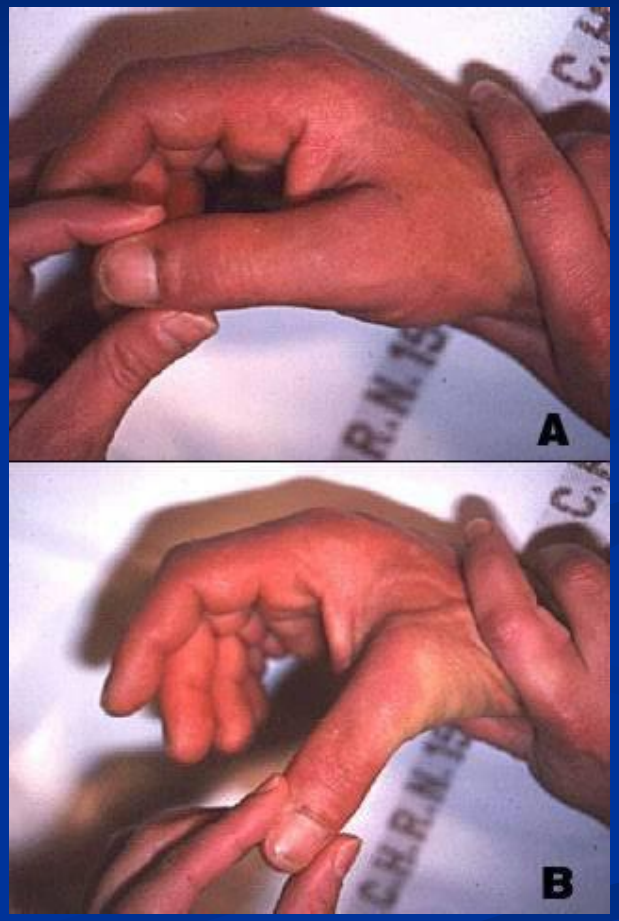

Médecins de Montagne

LE POUCE :ENTORSE MP

- - Le test du bristol
- – Le test du « poivrot »
- – La perte de l’extension active
- – Un tiroir antéro-postérieure
- – Un déficit sensitif pulpaire

LE POUCE :ENTORSE MP

- Atteinte des sésamoïdes
- Atteinte de la plaque palmaire
- Lésion Stener
- Ce qui nous amène à la luxation MP

LE POUCE :

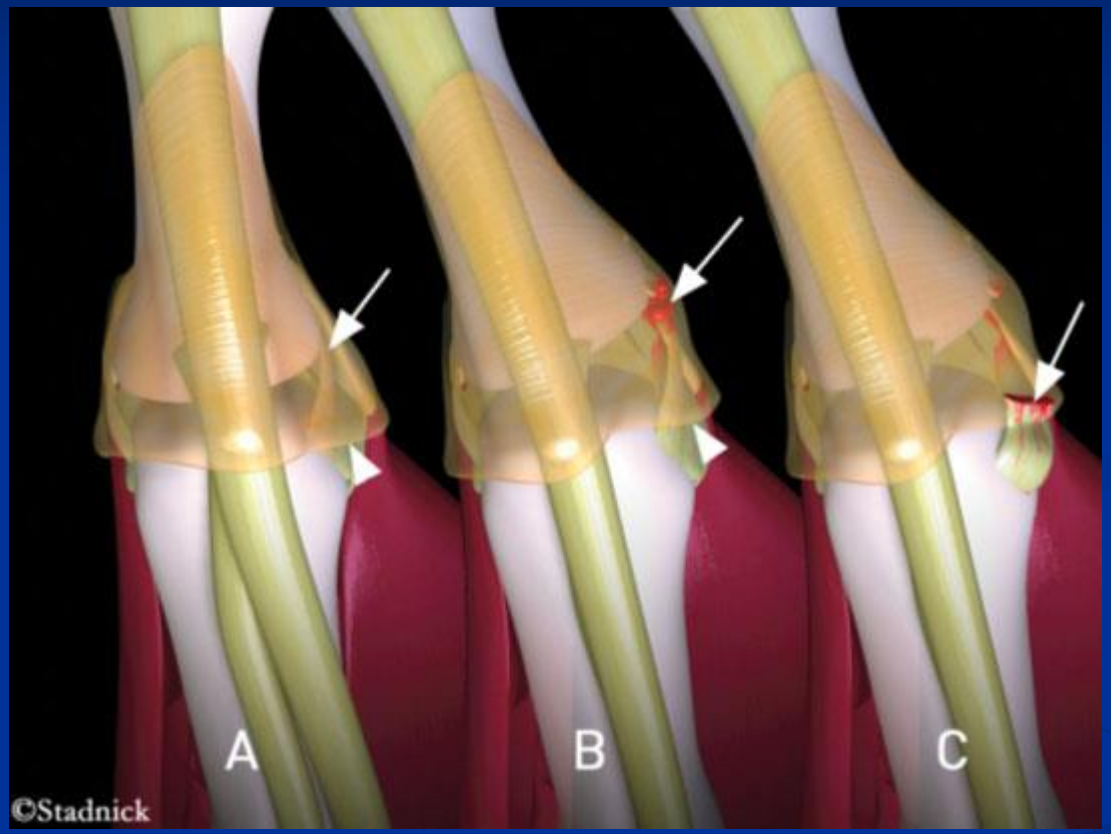

Médecins de Montagne

LE POUCE :LUXATION MP

- Posterieur le + svt
- Soit simple soit complexe
- Farabeuf
- Revenir après réduction au testing Ici

LE POUCE :LUXATION MP

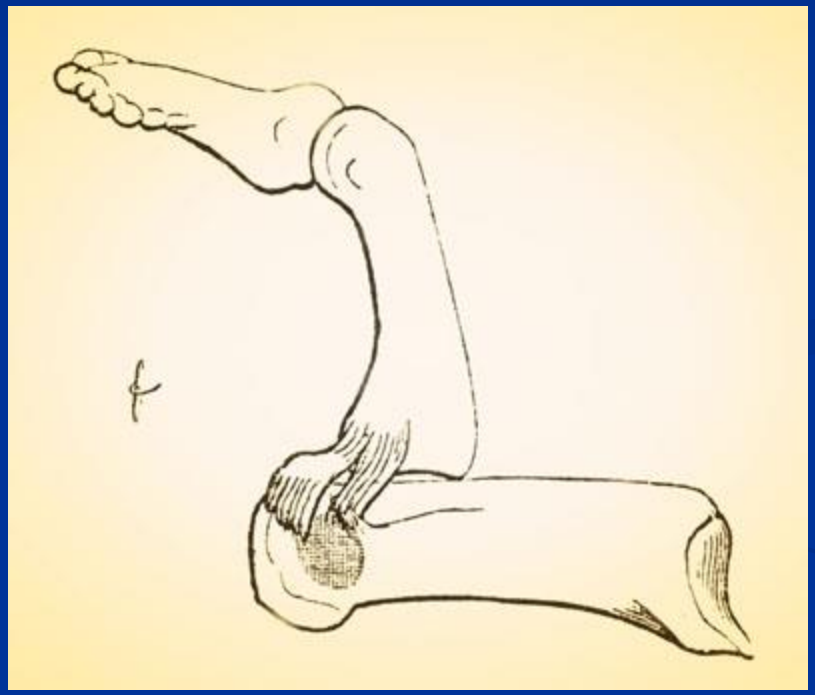

Médecins de Montagne

LE POUCE :LUXATION MP

- farabeuf

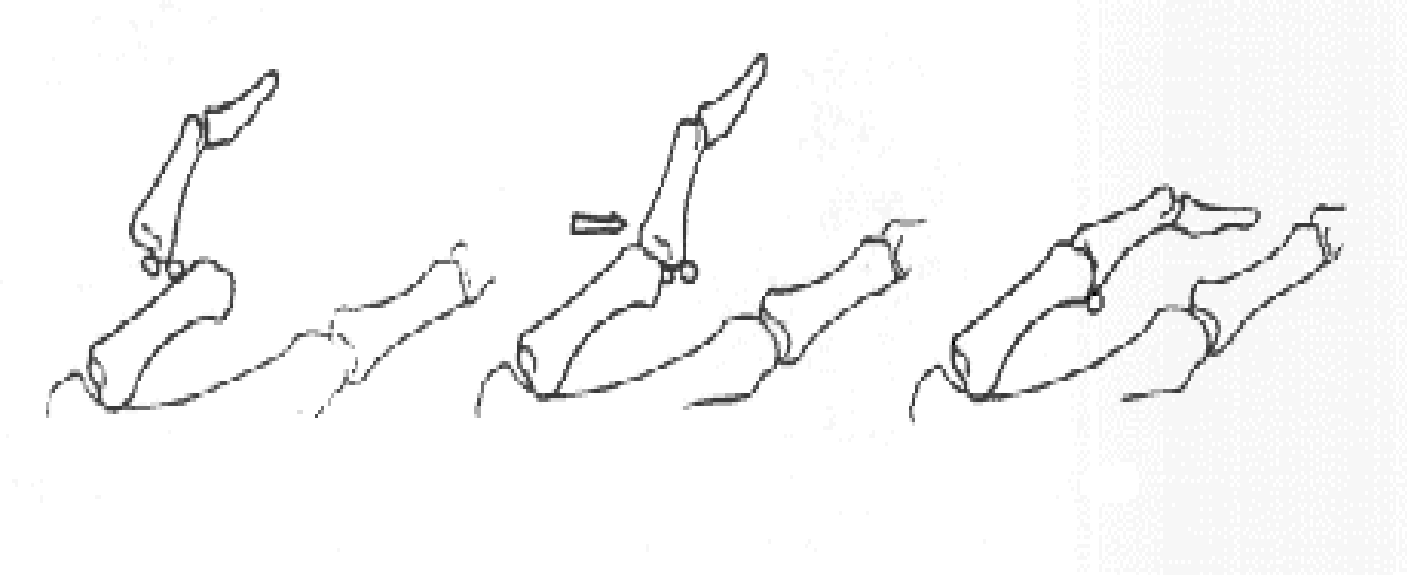

Médecins de Montagne

LE POUCE :LUXATION MP

Médecins de Montagne

Médecins de Montagne

LES LUXATIONS DE HANCHE

- Posterieures le + svt 75 %
- Iliaques ou ischiatiques

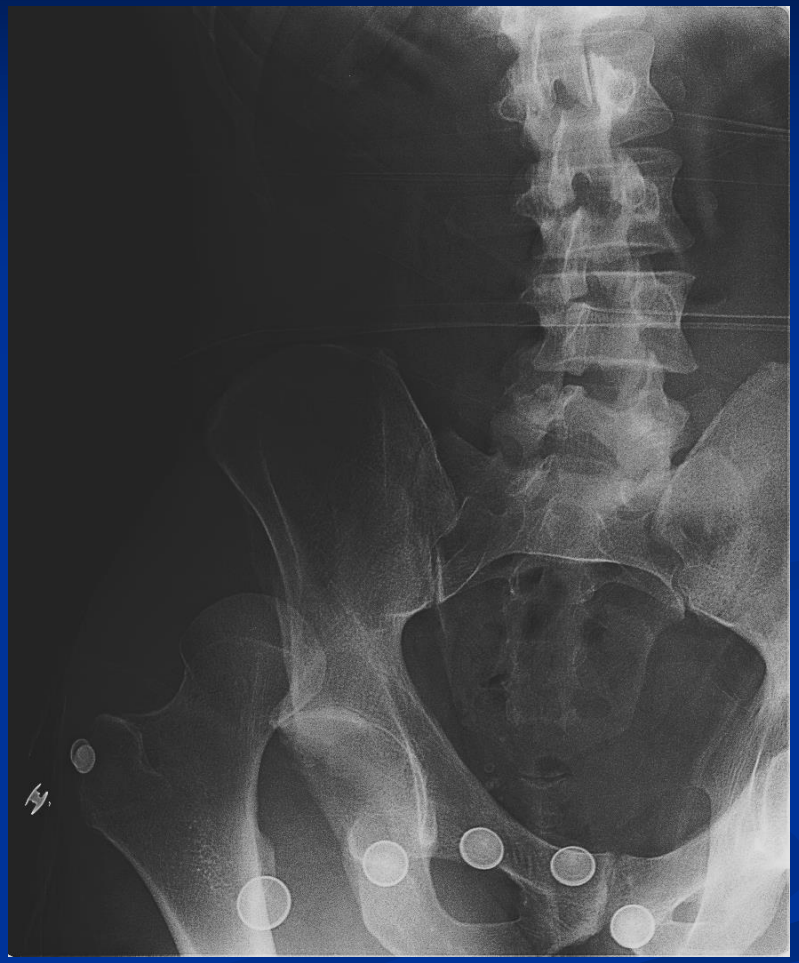

Médecins de Montagne

LUXATIONS HANCHE

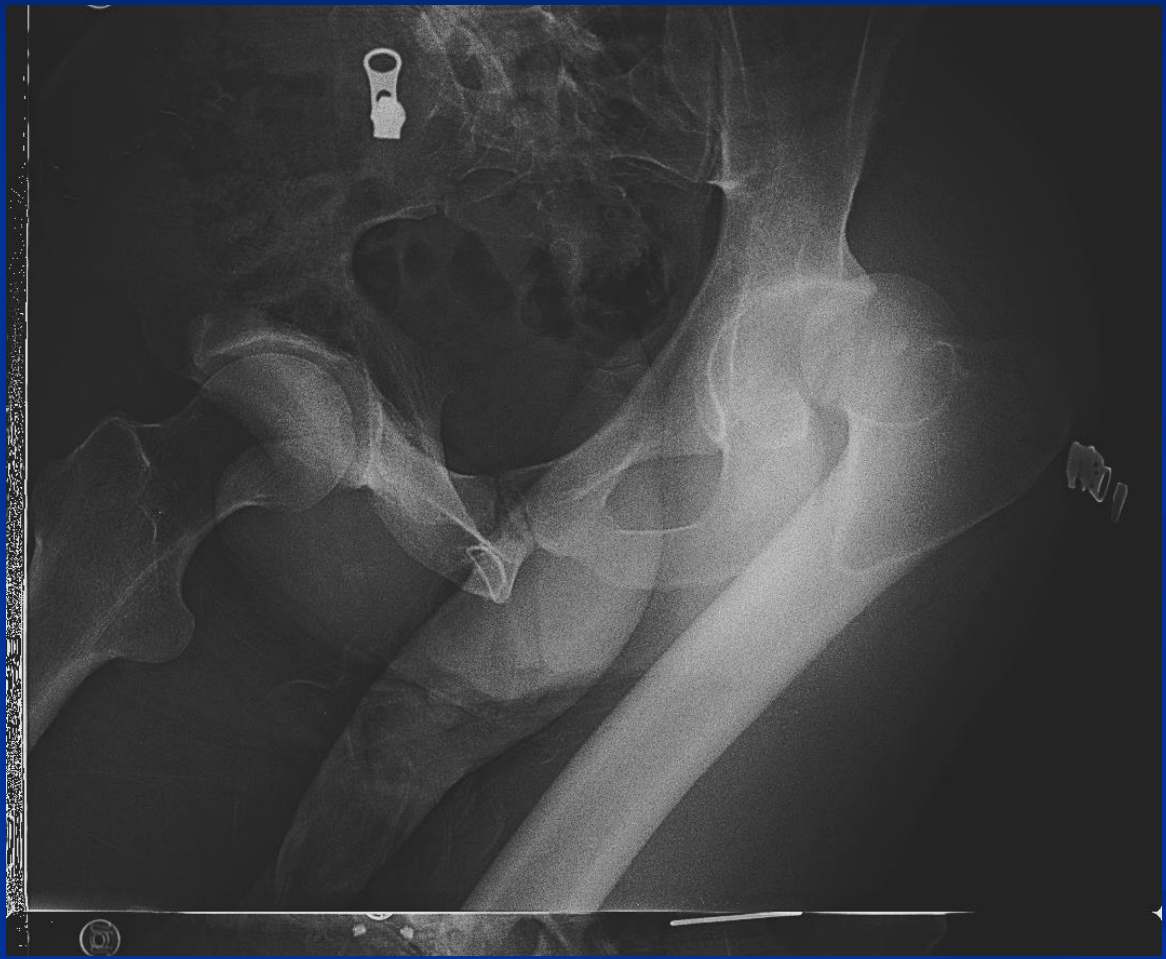

LUXATIONS DE HANCHE

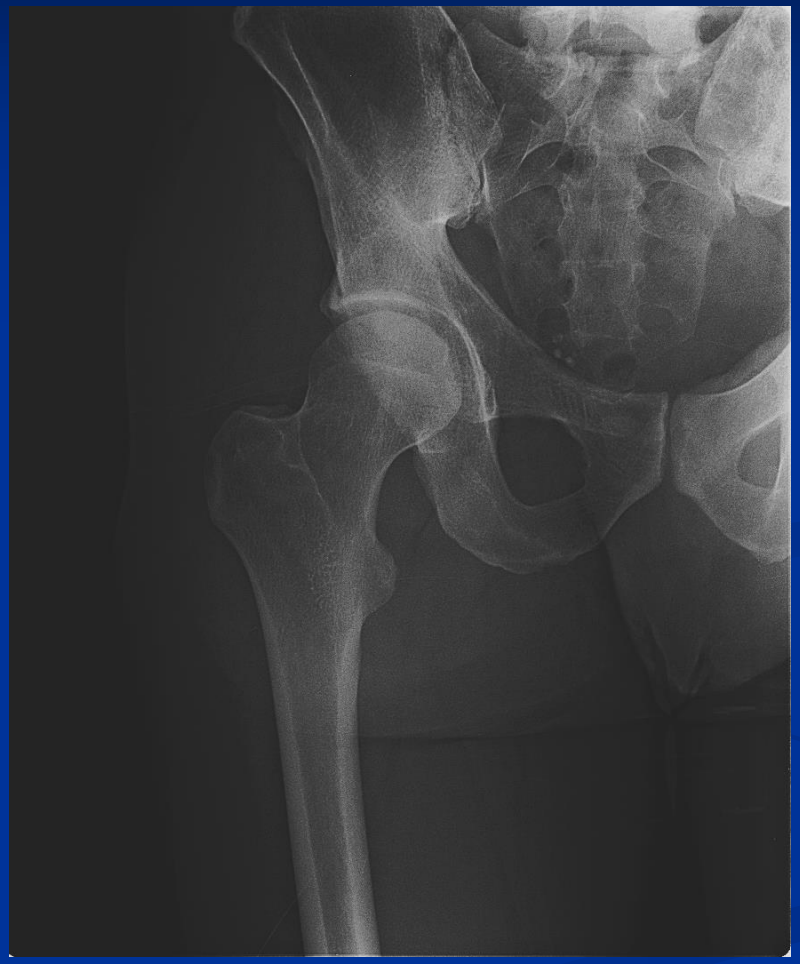

Médecins de Montagne

TRAUMATISME THORACIQUE : CINETIQUE

- Décélération supérieure à 35 km/h
- Chute > 3 m
- 1 mort dans le même accident
- Choc latéral
- Blast
- Déformation habitacle > 38 cm (AVP)

Traumatisme thoracique isolé et fermé

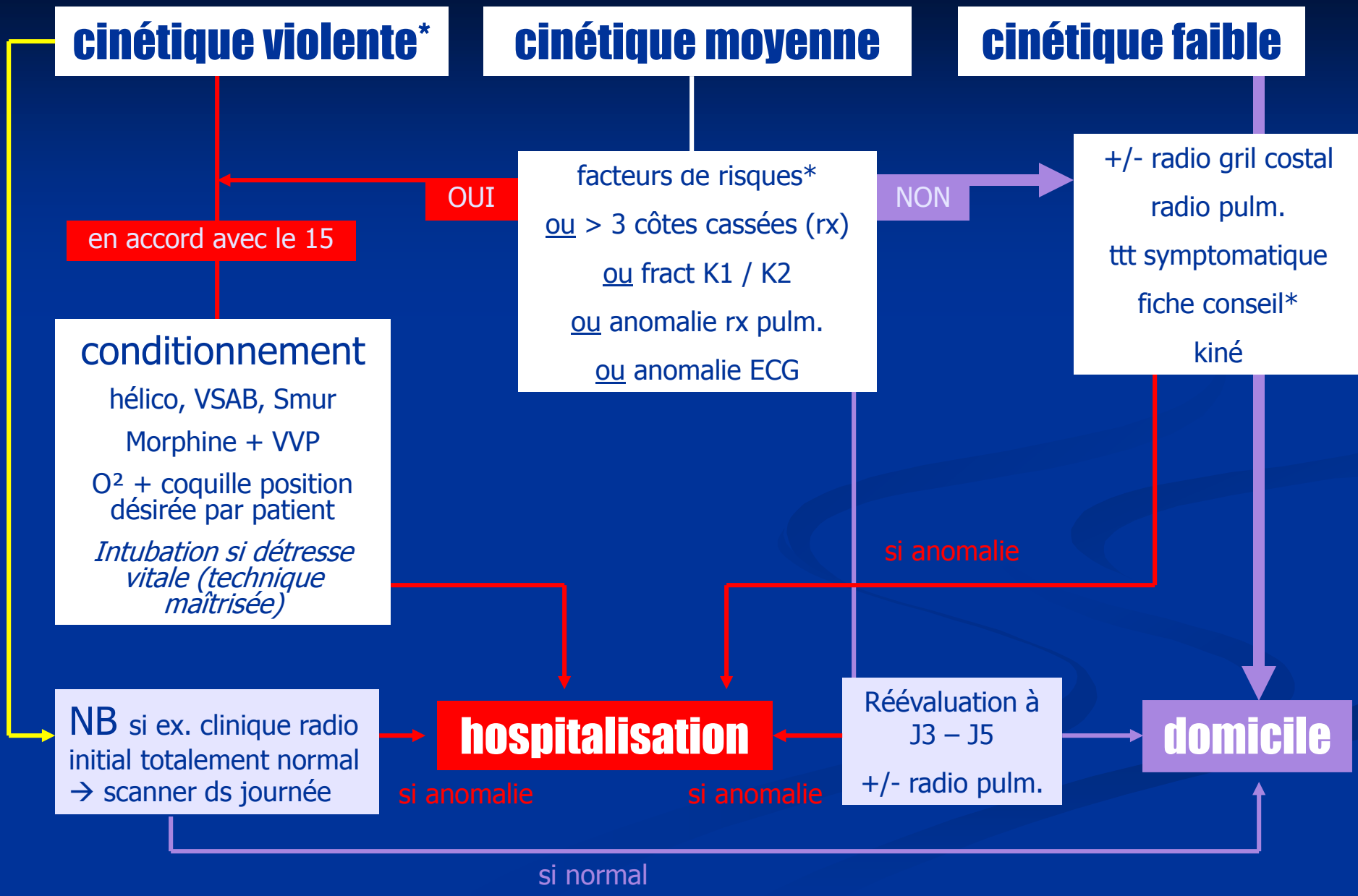

A BIENTOT